第 145 回
一般社団法人　日本脳神経外科学会　関東支部学術集会

日　時　：　**2021 年 9 月 4 日(土)**

会　場　：　**御茶ノ水ソラシティ カンファレンスセンター**
〒101-0062 東京都千代田区 神田駿河台 4-6 御茶ノ水ソラシティ 2F
TEL：03-6206-4855

会　長　：　和田　孝次郎（防衛医科大学校 脳神経外科学講座）

http://solacity.jp/cc/access/

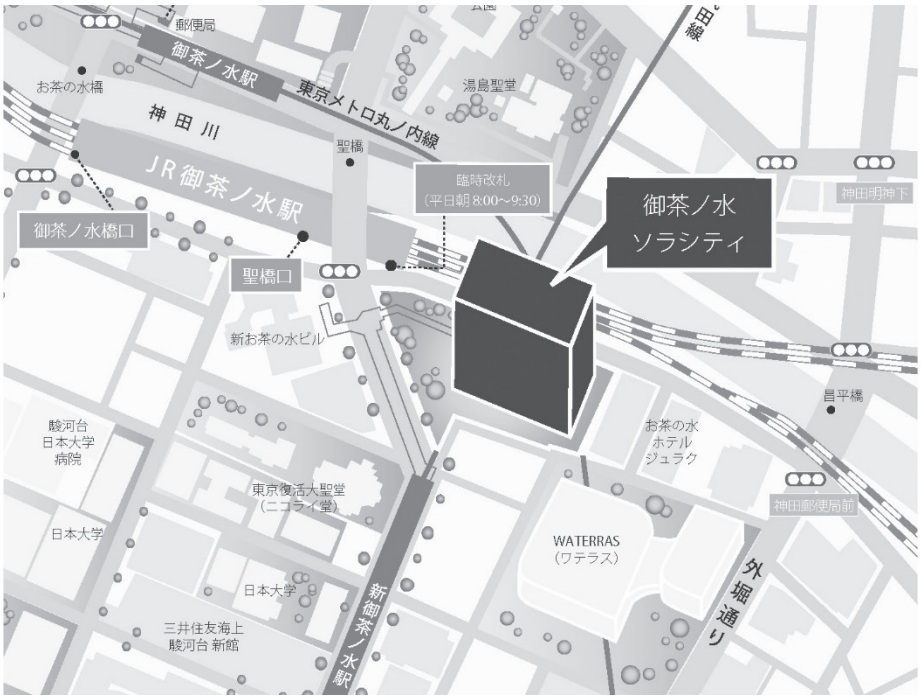

◎最寄駅
JR中央線・総武線 「御茶ノ水」駅 聖橋口から徒歩1分
東京メトロ千代田線「新御茶ノ水」駅 B2出口【直結】
東京メトロ丸ノ内線 「御茶ノ水」駅 出口1から徒歩4分
都営地下鉄新宿線「小川町」駅 B3出口から徒歩6分

◆ 受付開始時間

8：30～

◆ 学会参加費： 2,000円（当日現地にご来場の際は、会場でお支払ください）

脳神経外科学会会員証カードによるクレジット登録が可能です。

◆ 演者の方へ

・発表時間： 発表5分　討論2分

・発表形式： PCプロジェクター1面

・ご発表データはUSBメモリーまたはご自身のPCでお持ちください。動画をご使用の場合およびMacintoshをご使用の場合は、必ずご自身のPCをお持ちください。ご発表データはWindowsのPowerPointで再生可能な形式として、ファイル名は「演題番号　お名前」としてください。

・プロジェクターとの接続はミニD-SUB15ピン端子もしくはHDMIとなります。持込PCによっては専用の出力アダプターが必要となりますので、必ずご持参ください。

◆ ランチョンセミナー　12:00～13:00

※昼食をご用意いたしておりますが、数に限りがありますことをご了承ください。

※脳神経外科診療領域講習対象セッションとなります。

◆ 支部理事会： 15:00～　Web にて開催いたします。

役員の先生方はご出席をよろしくお願いいたします。

◆ 支部総会： 16：30～　開催いたします。

◆ 安全講習、FD 講習はございません。

一般社団法人日本脳神経外科学会ホームページ
（http://jns.umin.ac.jp/meeting/branch/kt145）より、プログラムと抄録集がダウンロードできます。

脳神経外科診療領域講習のご案内

脳神経外科専門医の先生は、脳神経外科診療領域講習の単位取得が必要（5 年間 20 単位）となります。
本学会では 1 単位の取得が可能です。以下の講習が単位取得の対象となります。
当日は必ず IC カードをご持参ください。

ランチョンセミナー1 『脳腫瘍手術におけるゼラチン使用吸収性局所止血材を用いた止血法』
ランチョンセミナー2 『血管障害　私達の治療方針』

日程表

	A会場 （ソラシティホール　EAST）	B会場 （ソラシティホール　WEST）
8:30		
	8:30～　参加受付・PC受付	
9:00	9:00～　開会挨拶	
9:30	9:05～9:40 A1-1～A1-4　外傷	9:05～9:45 B1-1～B1-5　血管障害 1
10:00	9:40～10:20 A2-1～A2-5　下垂体	9:45～10:20 B2-1～B2-4　血管障害 2
10:30	10:20～11:10 A3-1～A3-6　腫瘍 1	10:20～11:00 B3-1～B3-5　血管障害 3
11:00		11:00～11:35 B4-1～B4-4　腫瘍塞栓術
11:30	11:10～11:50 A4-1～A4-5　腫瘍 2	
12:00		
12:30	12:00～13:00 ランチョンセミナー 1 共催：株式会社メディカ・ライン ジョンソン・エンド・ジョンソン株式会社 エチコン事業部	12:00～13:00 ランチョンセミナー 2 共催：日本ストライカー株式会社
13:00		
13:30	13:00～13:35 A5-1～A5-4　機能 ・小児	13:00～13:35 B5-1～B5-4　症候学
14:00	13:35～14:10 A6-1～A6-4　てんかん・機能	13:35～14:15 B6-1～B6-5　感染・代謝
14:30	14:10～14:50 A7-1～A7-5　手技・画像・機器	14:15～14:50 B7-1～B7-4　血管障害 4
15:00	閉会挨拶	
15:30	理事会（Web開催）	
16:00		
16:30	関東支部総会	
17:00		
17:30		

A会場　ソラシティホール EAST

■ 開会挨拶　9:00～9:05

■ A1：外傷　9:05～9:40

座長：大谷　直樹（日本大学病院 脳神経外科）

A1-1　障子による穿通頭部外傷の一例
順天堂大学医学部附属浦安病院 脳神経外科　牧野　健作

A1-2　穿通性外傷として治療を開始したスプレーガンによる気脳症の1例
聖マリアンナ医科大学 脳神経外科　山下　真珠

A1-3　頭部単純CT上の静脈洞内の空気混入所見から，静脈洞血栓症が明らかとなった小児頭部外傷症の2症例
成田赤十字病院 脳神経外科　脇田　翔吾

A1-4　家庭用マッサージ機の誤使用が原因で生じた脳脊髄液減少症の一例
石心会川崎幸病院 脳神経外科　深沢　貴史

■ A2：下垂体　9:40～10:20

座長：天野　耕作（東京女子医科大学 脳神経外科）

A2-1　非機能性下垂体腺腫に合併したPRL産生下垂体腺腫の一例
日本医科大学 脳神経外科　鈴木　幸二

A2-2　急性の視力障害で発症した傍鞍部xanthogranulomaの一例
土浦協同病院 脳神経外科　林　俊彦

A2-3　術前に脳膿瘍を合併し、治療に難渋した糖尿病合併先端巨大症の1手術例
自衛隊中央病院 脳神経外科　田邉　宜昭

A2-4　eTSS術後に非けいれん性てんかん重積を呈した鞍上部くも膜嚢胞の一例
山梨大学医学部 脳神経外科　加々見　陽平

A2-5　急速に進行する視野視力障害で発症したリンパ球性下垂体炎の1例
順天堂大学医学部附属練馬病院 脳神経外科　山髙　元暉

■A3：腫瘍 1　10:20～11:10

座長：秋山　理（順天堂大学医学部 脳神経外科）

A3-1　嗅覚障害により発見された、olfactory groove schwannomaの一例
千葉大学医学部附属病院 脳神経外科　折口　槙一

A3-2　偶発的に認められた斜台部脂肪腫の一例
横浜医療センター 脳神経外科　大友　優太

A3-3　孤立性線維性腫瘍において松果体部位で認めた稀な1例
医療法人社団誠馨会新東京病院 脳神経外科　松永　越升

A3-4　後天的割髄症（分裂脊髄）を来した一例
横浜市立大学大学院医学研究科 脳神経外科学　谷原　茉莉子

A3-5　脳実質内病変を伴う頭蓋内多発plasmacytomaの一例
横浜市立みなと赤十字病院 脳神経外科　大垣　福太朗

A3-6　顔面神経麻痺を来した両側頸静脈球型グロームス腫瘍の一例
東京医科大学 脳神経外科　高梨　剣吾

■A4：腫瘍 2　11:10～11:50

座長：大村　朋子（防衛医科大学校 脳神経外科）

A4-1　多発脳神経障害をきたした中枢神経系原発悪性リンパ腫に対してtirabrutinibが奏功した1例
筑波大学医学医療系 脳神経外科　秋本　雄

A4-2　先天性巨大母斑症に合併した頭蓋内悪性黒色腫の出血発症例
杏林大学医学部 脳神経外科　清矢　陽右

A4-3　肛門管癌脳転移の一例
防衛医科大学校 脳神経外科　鈴木　悠平

A4-4　髄膜腫へ組織内転移した転移性肺癌の1例
東邦大学医学部医学科 脳神経外科学講座（大森）　松崎　遼

A4-5　甲状腺乳頭癌から多発脳転移をきたした一例
東海大学医学部 脳神経外科　塩山　竣介

■ランチョンセミナー 1　12:00～13:00

座長：和田　孝次郎（防衛医科大学校 脳神経外科）

LS1　脳腫瘍手術におけるゼラチン使用吸収性局所止血材を用いた止血法
順天堂大学医学部 脳神経外科　近藤　聡英

共催：株式会社メディカ・ライン／ジョンソン・エンド・ジョンソン株式会社エチコン事業部

■ A5：機能・小児　13:00～13:35

座長：上野　英明（順天堂大学医学部附属静岡病院 脳神経外科）

A5-1　両側性三叉神経痛の1例 ―手術所見に基づく発生機序に関する考察―
総合東京病院 脳神経外科　山口　宗一郎

A5-2　繰り返す徐脈・失神発作を伴う舌咽神経痛の1例
群馬大学医学部 脳神経外科　中村　俊介

A5-3　慢性頭痛の経過観察中に脳梗塞で発症した小児可逆性脳血管攣縮症候群(RCVS)の一例
東京ベイ・浦安市川医療センター 脳神経外科　三輪　勇介

A5-4　新生児脳動静脈瘻に対して血管内治療を行なった一例
順天堂大学医学部 脳神経外科　谷口　尭彦

■ A6：てんかん・機能　13:35～14:10

座長：菅野　秀宣（順天堂大学医学部 脳神経外科）

A6-1　透析中のてんかん発作をビデオ脳波モニタリングで確定診断した一例
東京女子医科大学 脳神経外科　西山　佳恵

A6-2　大田原症候群を呈し生後2か月で半球離断術を行った片側巨脳症の1例
東京大学医学部 脳神経外科　川村　晋司

A6-3　パーキンソン病の歩行障害に脊髄刺激療法が著効した一例
東京女子医科大学 脳神経外科　西谷　雅彦

A6-4　機能的後根切断術 (functional posterior rhizotomy: FPR)における術中F波の変化と再現性
北里大学医学部 脳神経外科　駒井　英人

■ A7：手技・画像・機器　14:10～14:50

座長：小野　健一郎（自衛隊中央病院 脳神経外科）

A7-1　経シルビウス裂アプローチにおいて術野展開の妨げとなるのはどのような静脈パターンか、またその対処法について
総合新川橋病院 脳神経外科　南村　鎌三

A7-2　眼窩内腫瘍に対する低侵襲アプローチ：上外側眼窩縁切除を加えた Lateral supraorbital approach
東京女子医科大学附属八千代医療センター 脳神経外科　百崎　央司

A7-3　SSN症例におけるCT perfusionの有用性
自衛隊中央病院 脳神経外科　吉浦　徹

A7-4　高血圧性脳内出血に対する内視鏡下血腫除去術において4K ICG蛍光血管撮影内視鏡が有用であった一例
日本医科大学 脳神経外科　能中　陽平

A7-5　戦闘機パイロットにおける低酸素症早期発見に有用なモニタリングに関する検討
防衛医科大学校 脳神経外科　祖父江　朋弥

■閉会挨拶　14:50～

B会場　ソラシティホール WEST

■B1：血管障害 1　9:05～9:45

座長：徳川　城治（順天堂大学医学部附属練馬病院 脳神経外科）

B1-1　主幹動脈閉塞に対する血栓回収療法後の再開通不良例に対して急性期血行再建術を施行した一例
防衛医科大学校 脳神経外科　奥澤 惇

B1-2　当院における血栓回収が奏功しなかった症例に対する急性期バイパス術の治療成績
石心会川崎幸病院 脳神経外科　橋本 啓太

B1-3　繰り返す小脳梗塞と慢性椎骨脳底動脈高度狭窄に対してSTA-SCA bypassが有効であった症例
NTT東日本関東病院 脳神経外科　園田 匡史

B1-4　70歳台で血管病変と脳循環不全の進行を認めた成人もやもや病の2例
東京医科歯科大学 脳神経外科　酒井 亮輔

B1-5　左M2狭窄に伴い繰り返す失語と脱力を呈したTIA発作に対しSTA-MCA bypass術が有効であった1例
慶應義塾大学医学部 脳神経外科　野川 博嗣

■B2：血管障害 2　9:45～10:20

座長：大井川　秀聡（埼玉医科大学国際医療センター 脳卒中外科）

B2-1　未破裂前交通動脈瘤が疑われた前交通動脈有窓形成の1例
筑波記念病院 脳神経外科　塚田 篤志

B2-2　症候性大型内頸動脈瘤に対するBypass & trapping －合併症例の検討－
日本赤十字社医療センター 脳神経外科　大原 啓一郎

B2-3　延髄圧迫による症状を呈した大型末梢性後下小脳動脈瘤の一例
済生会横浜市南部病院 脳神経外科　久保田 修平

B2-4　persistent primitive olfactory arteryを両側に有する前大脳動脈解離性動脈瘤の1例
日本医科大学千葉北総病院 脳神経外科　團 裕之

■B3：血管障害 3　10:20～11:00

座長：寺西　功輔（順天堂大学医学部 脳神経外科）

B3-1　舌下神経麻痺で発症した内頸動脈解離に対し、ステント留置術が有用であった1例
横浜栄共済病院 脳卒中診療科・脳神経外科　木戸口 健士

B3-2　髄膜炎を来した硬膜動静脈瘻の1例
防衛医科大学校 脳神経外科　藤井 隆司

B3-3　脊髄症状で発症した後頭蓋窩硬膜動静脈瘻の1例
東京医科歯科大学大学院 医歯学総合研究科血管内治療学分野　山岡 寛人

B3-4　複数シャントを伴った頭蓋頸椎移行部の脊髄動静脈瘻の1例
東邦大学医療センター大橋病院 脳神経外科　佐藤 詳

B3-5　延髄出血で発症した頭蓋頚椎移行部硬膜動静脈瘻の一例
日本大学医学部 脳神経外科　神谷 光樹

■B4：腫瘍塞栓術　11:00～11:35

座長：田之上　俊介（自衛隊中央病院 脳神経外科）

B4-1　蝶形骨髄膜種に対する術前腫瘍塞栓術において液体塞栓物質が腫瘍内吻合を介して眼動脈閉塞を来した1例
成田富里徳洲会病院 脳神経外科　廣川　佑

B4-2　広範囲浮腫を伴う髄膜腫の術前塞栓
横須賀共済病院 脳神経外科　岡野　将之

B4-3　術前の腫瘍血管塞栓が有効であった前頭骨腫瘍の症例
東京品川病院 脳神経外科　吉田　卓史

B4-4　術前栄養血管塞栓後に切迫脳ヘルニアを呈した巨大中頭蓋底腫瘍の1例
帝京大学医学部 脳神経外科　木倉　亮太

■ランチョンセミナー 2：血管障害　私達の治療方針　12:00～13:00

座長：清水　崇（上尾中央総合病院　脳神経外科）

LS2-1　脳血管障害をトータルコーディネートするために
東邦大学医療センター大森病院　脳神経外科　近藤　康介

LS2-2　病変の正確な分析が治療方針決定には重要
慶應義塾大学病院　脳神経外科　秋山　武紀

LS2-3　脳動脈瘤の治療方針を決める
東京女子医科大学病院　脳神経外科　石川　達也

共催：日本ストライカー株式会社

■ B5：症候学　13:00～13:35

座長：有本　裕彦（新久喜総合病院 脳神経外科）

B5-1　めまいの診断におけるAlexanderの法則の有用性
上尾中央総合病院 救急総合診療科　和田　崇文

B5-2　経皮的椎体形成術後,両下肢麻痺を起こした脊髄くも膜下出血の一例
石心会川崎幸病院 脳神経外科　野上　諒

B5-3　両側慢性硬膜下血腫を合併した特発性低髄圧症候群に硬膜外自家血注入が著効した2例
防衛医科大学校 脳神経外科　野村　和希

B5-4　脳静脈血栓症を合併した特発性低髄液圧症候群で自家血硬膜外ブラッドパッチが奏功した1例
東京慈恵会医科大学 脳神経外科　黒岩　秀

■ B6：感染・代謝　13:35～14:15

座長：鷲見　賢司（昭和大学医学部 脳神経外科）

B6-1　脳幹部に限局した頭蓋内真菌感染症が疑われた症例
埼玉医科大学総合医療センター 脳神経外科　川口　雄生

B6-2　脳膿瘍治療中にメトロニダゾール誘発性脳症を生じた1例
東京医科大学八王子医療センター 脳神経外科　大貫　浩幸

B6-3　BCNU wafer留置後に気脳症を認めた一例
日本大学医学部 脳神経外科　竹内　彬

B6-4　脳血管攣縮期に発症したセフェピム脳症による意識障害の一例
埼玉医科大学国際医療センター 脳神経外科　吉冨　晶太

B6-5　COVID-19感染後に血小板減少を伴う脳静脈洞血栓症を発症し皮質下出血をきたした一例
国立国際医療研究センター病院 脳神経外科　岩城　善伸

■ B7：血管障害 4　14:15～14:50

座長：近藤　竜史（埼玉石心会病院 脳血管内治療科）

B7-1　遠位部前大脳動脈瘤に対するステント支援下コイル塞栓術の一例
東京慈恵会医科大学附属柏病院 脳神経外科　大川　駿

B7-2　急性硬膜下血腫で発症した破裂前大脳動脈遠位部動脈瘤の1例
千葉県救急医療センター 脳神経外科　本田　俊哉

B7-3　痙攣コントロール不良であった脳静脈洞血栓症に対して血栓回収療法を行った一例
公立昭和病院 脳神経外科　向井　崇恭

B7-4　重症脳静脈洞血栓症に対して血栓吸引療法が著効した一例
埼玉石心会病院 脳神経外科　佐藤　翔

協賛企業一覧

アステラス製薬株式会社
株式会社イノメディックス
Integra Japan 株式会社
大塚製薬株式会社
ジョンソン・エンド・ジョンソン株式会社
第一三共株式会社
帝人ヘルスケア株式会社
日本ストライカー株式会社
日本ベーリンガーインゲルハイム株式会社
株式会社ヘルス
村中医療器株式会社
株式会社メディカ・ライン
ライカマイクロシステムズ株式会社

（50音順）
（2021年8月05日現在）

第145一般社団法人日本脳神経外科学会関東支部学術集会を開催するにあたり、上記企業よりご協賛、ご支援を賜りました。この場をお借りして深謝申し上げます。ご協賛、ご支援誠にありがとうございました。

第145回 一般社団法人 日本脳神経外科学会 関東支部学術集会 会長　和田 孝次郎