

第149回 一般社団法人 日本脳神経外科学会 関東支部学術集会

会 期 :2022年12月10日 (土)

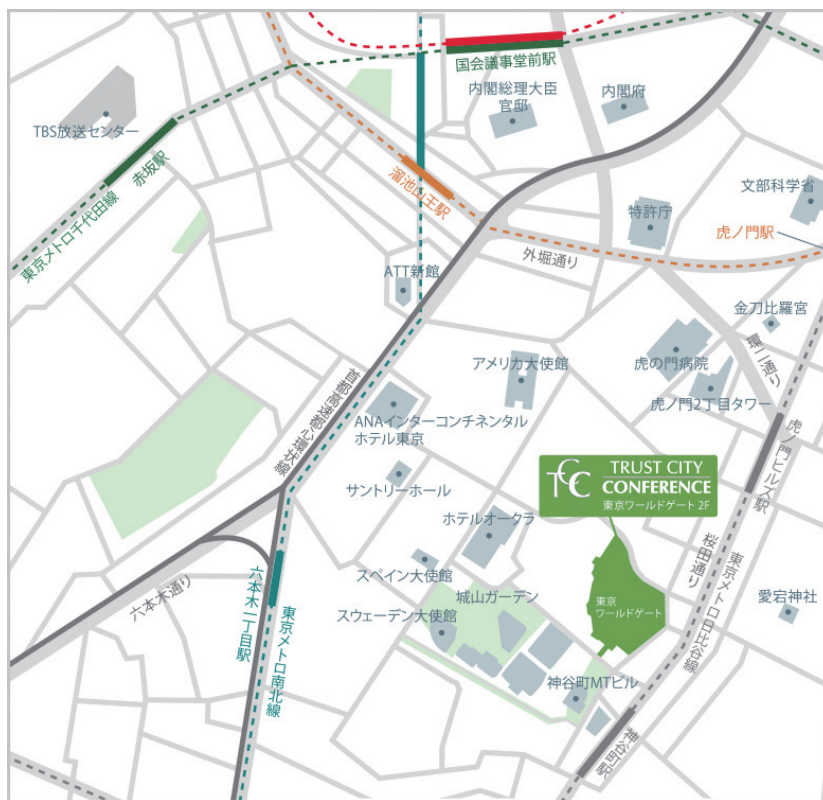
会 場 :TRUST CITY CONFERENCE・神谷町
(東京ワールドゲート)

〒105-6902

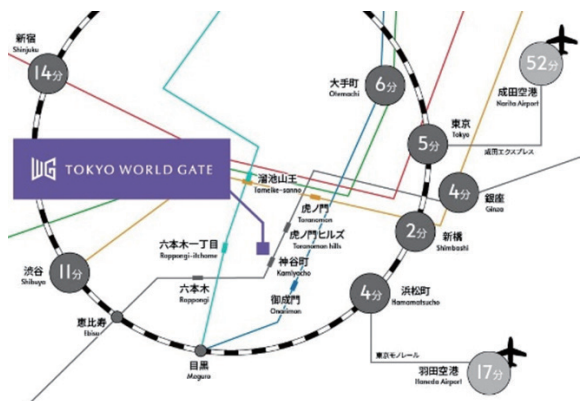
東京都港区虎ノ門4-1-1 神谷町トラストタワー 2階

現地とWebライブ(ZOOM)を併用したハイブリット形式

会 長 :大谷 直樹 (日本大学病院 日本大学医学部脳神経外科)



アクセス <https://www.tcc-kaigishitsu.com/tcc-w/access.html>
<https://www.youtube.com/embed/ZPn6GhTd3-o?autoplay=1&rel=0>



◎最寄駅


・東京メトロ日比谷線 神谷町駅 直結

(4A・4B 出口方面に向かいメトロシティ神谷町を經由、東京ワールドゲート連絡通路直結)


- ・東京メトロ銀座線南北線他 溜池山王駅13番出口 徒歩7分
- ・東京メトロ銀座線 虎ノ門駅2番出口 徒歩8分
- ・東京メトロ南北線 六本木一丁目駅泉ガーデン出口 徒歩9分
- ・都営三田線 御成門駅 A5出口 徒歩9分

神谷町駅からトラストシティカンファレンスまでのご案内

<https://www.youtube.com/embed/ZPn6GhTd3-o?autoplay=1&rel=0>



4番出口(4A・4B)方面に向かう途中の右手自動ドアで地下街「メトロシティ神谷町」を抜けると、神谷町トラストタワー（東京ワールドゲート）へ続く木目調の連絡通路がございます



連絡通路を出て左手にあるエスカレーターで2階へ上がります



エスカレーターを下りてすぐ右手の自動扉よりカンファレンスエリアへお入りください

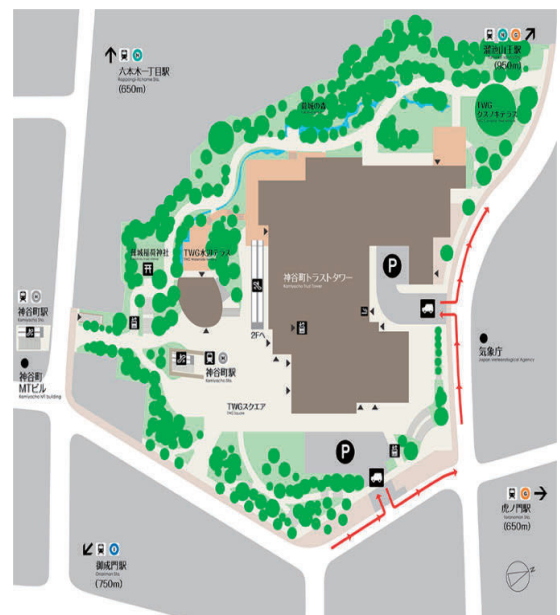駐車場のご案内

神谷町トラストタワー地下駐車場

- ・料金 会議室利用者
400円/30分、4,200円/12時間
- ・営業時間 24時間

ご利用の際は、HPをご確認ください。

<https://www.tokyoworldgate.com/access/>



◆受付開始時間

現地の場合8：30～

- ・来場される先生方は、感染防止にご留意ください。

◆第149回関東支部会ホームページ：<https://jns-official.jp/meeting/branch/kt149>

◆学会参加費：2,000円（当日現地にご来場の際は会場でお支払い下さい）

- ・脳神経外科学会証カードによるクレジット登録が可能です。

◆WEB 参加登録

- ・第149回関東支部会ホームページ：<https://jns-official.jp/meeting/branch/kt149>より参加登録フォームからご登録ください。

現地参加の先生（演者と関係者、座長）方は当日会場に参加費のお支払いをお願いいたします。

（尚、12月1日までのWEB参加登録、お振込も可能です）

◆ライブ配信（Zoom Live 配信） / 定員500名【12月10日（土）】

- ・WEB参加（参加登録）は<https://jns-official.jp/meeting/branch/kt149>をご確認ください。

◆演者の方へ

- ・発表時間：口演5分、討論2分
- ・発表形式：PC プロジェクター1面
- ・ご発表データはUSBメモリーまたはご自身のPCでお持ちください。
動画をご使用の場合およびMacintoshをご使用の場合は、必ずご自身のPCをお持ちください。
- ・ご発表データはWindowsのPowerPointで再生可能な形式として、ファイル名は「演題番号 お名前」として下さい。
- ・プロジェクターとの接続は、HDMI端子となります。これ以外の外部モニタ出力端子の場合（Macintoshや一部のWindows）は、各自で変換アダプタをご準備下さい。

◆ランチョンセミナー12：00～13：00（脳神経外科診療 領域講習 対象セッションとなります。）

※昼食をご用意いたしておりますが、数に限りがありますことをご了承ください。

◆その他セミナー（領域講習ではありません）

モーニングセミナーとKeynoteLecture、アフタヌーンセミナーがあります。

※飲食等のご用意はありません。

◆支部理事会 15：00～16：00 現地+ web開催（Meeting Room C）

役員の先生方はWEBまたは現地でのご出席をよろしくお願いいたします。

◆安全講習、FD講習はございません。

一般社団法人日本脳神経外科学会ホームページ（<http://jns.umin.ac.jp/meeting/branch/kt149>）より、プログラムと抄録集がダウンロードできます。

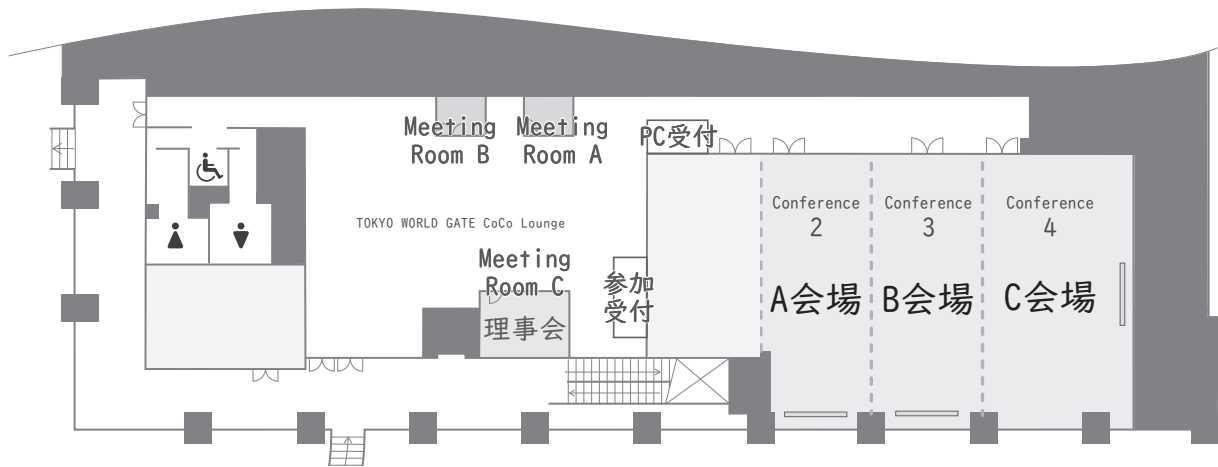
脳神経外科診療領域講習のご案内

脳神経外科専門医の先生は、脳神経外科診療領域講習の単位取得が必要（5年間20単位）となります。本学会では1単位の取得が可能です。以下の講習が単位取得の対象となります。当日ご来場される方は必ずICカードをご持参ください。

ランチョンセミナー1 『最近私が報告した三叉神経痛関連論文のレビュー』（機能）

ランチョンセミナー2 『基本の再考 穿刺からステント留置に至るまで』（脳血管障害）

フロアマップ



A会場

- | | | | |
|------|-----------------------------------|----------|--------------------------|
| A-1 | 脊椎 脊髄 末梢神経疾患 | 座長：尾原 裕康 | 順天堂大学医学部附属順天堂医院 脊椎脊髄センター |
| A-2 | 感染性疾患 水頭症 偶発症 | 座長：渡部 剛也 | 自治医科大学附属さいたま医療センター 脳神経外科 |
| KS-1 | Keynote Lecture <RESEARCH> 超・研究入門 | 座長：赤川 浩之 | 東京女子医科大学 総合医科学研究所 |
| LS-1 | ランチョンセミナー I <領域講習> 機能 | 座長：大島 秀規 | 日本大学医学部 脳神経外科 |
| A-3 | 機能 てんかん | 座長：樋口 佳則 | 千葉大学医学部 脳神経外科 |
| A-4 | 脳血管障害 (出血 血管奇形) | 座長：和田 晃 | 昭和大学江東豊洲病院 脳神経外科 |
| A-5 | 脳血管障害 (虚血 病態) | 座長：高橋 里史 | 慶應義塾大学医学部 脳神経外科 |

B会場

- | | | | |
|-----|-----------------------|-----------|-----------------------|
| B-1 | 悪性脳腫瘍 (分子生物学的診断) | 座長：高橋 雅道 | 国立がん研究センター中央病院 脳脊髄腫瘍科 |
| B-2 | 悪性脳腫瘍 (手術手技) | 座長：宇塚 岳夫 | 獨協医科大学医学部 脳神経外科学 |
| B-3 | 転移性脳腫瘍 悪性リンパ腫 その他の脳腫瘍 | 座長：田村 郁 | 東京医科歯科大学 脳神経外科 |
| B-4 | 良性脳腫瘍 頭蓋底腫瘍 | 座長：松田 真秀 | 筑波大学医学医療系 脳神経外科 |
| B-5 | 間脳・眼窩・下垂体腫瘍 | 座長：深見 真二郎 | 東京医科大学 脳神経外科 |
| B-6 | 小児脳腫瘍 良性髄内腫瘍 | 座長：角 光一郎 | 日本大学医学部 脳神経外科 |
| B-7 | 脳神経外傷 | 座長：横堀 将司 | 日本医科大学大学院医学研究科 救急医学分野 |

C会場

- | | | | |
|------|--------------------------|-----------|-------------------------------|
| MS-1 | モーニングセミナー 技術 (直達) 分野 | 座長：大谷 直樹 | 日本大学病院 脳神経外科 |
| C-1 | 脳血管内治療 (虚血 血行再建) | 座長：渡辺 大介 | イムス東京葛飾総合病院 脳卒中センター 脳神経血管内治療科 |
| C-2 | 脳血管内治療 (動脈瘤 血管奇形) | 座長：児玉 智信 | 東京慈恵会医科大学 脳神経外科 |
| C-3 | 脳血管内治療 (Hybrid Technic) | 座長：森本 将史 | 横浜新都市脳神経外科病院 |
| LS-2 | ランチョンセミナー 2 <領域講習> 脳血管障害 | 座長：神山 信也 | 埼玉医科大学国際医療センター 脳血管内治療科 |
| C-4 | MVD 神経内視鏡 (手術手技・手術アプローチ) | 座長：久須美 真理 | 北里大学メディカルセンター 脳神経外科 |
| AS-1 | アフタヌーンセミナー 定位放射線分野 | 座長：四條 克倫 | 日本大学医学部 脳神経外科 |

第 149 回 一般社団法人日本脳神経外科学会関東支部学術集会 日 程 表

	A 会場 Conference 2	B 会場 Conference 3	C 会場 Conference 4	Meeting Room C
8:30	8:30～(14:00) 参加受付・PC 受付			
8:50			8:50 開会挨拶	
9:00	9:00-9:45 A-1-1～6 脊椎 脊髄 末梢神経疾患 座長：尾原 裕康	9:00-9:40 B-1-1～5 悪性脳腫瘍 (分子生物学的診断) 座長：高橋 雅道	8:55-10:00 技術 (直達) 分野 MS) モーニングセミナー 直達のコツ! 「技の伝承」 座長：大谷 直樹 Clipping のコツ! 講演：森 健太郎 Bypass のコツ! 講演：川島 明次 supported by 日本大学医学部脳神経外科	
10:00	9:50-10:45 A-2-1～7 感染性疾患 水頭症 偶発症 座長：渡部 剛也	9:45-10:25 B-2-1～5 悪性脳腫瘍 (手術手技) 座長：宇塚 岳夫	10:05-10:35 C-1-1～4 脳血管内治療 (虚血 血行再建) 座長：渡辺 大介	
11:00	10:50-11:55 Keynote Lecture KS) <RESEARCH> 超・研究入門 Facilitator 赤川 浩之 Lecturer 外傷研究 末廣 栄一 脳虚血研究 五十嵐 崇浩 脳腫瘍研究 富山 新太 supported by 日本大学医学部脳神経外科	10:25-11:10 B-3-1～6 転移性脳腫瘍 悪性リンパ腫 その他の脳腫瘍 座長：田村 郁	10:35-11:15 C-2-1～5 脳血管内治療 (動脈瘤 血管奇形) 座長：児玉 智信	
		11:15-12:00 B-4-1～6 良性脳腫瘍 頭蓋底腫瘍 座長：松田 真秀	11:15-11:55 C-3-1～5 脳血管内治療 (Hybrid Technic) 座長：森本 将史	9:00-14:30 本部・控室
12:00	12:00-13:00 領域講習 (機能) LS) ランチョンセミナー1 座長：大島 秀規 最近私が報告した三叉神経痛関連論文のレビュー 講演：小野田 恵介 共催：第一三共株式会社		12:00-13:00 領域講習 (脳血管障害) LS) ランチョンセミナー2 座長：神山 信也 基本の再考 穿刺からステント留置に至るまで 講演：壽美田 一貴 共催：株式会社カネカメディックス	
13:00	13:05-13:40 A-3-1～4 機能 てんかん 座長：樋口 佳則	13:05-13:40 B-5-1～4 間脳・眼窩・下垂体腫瘍 座長：深見 真二郎	13:05-13:45 C-4-1～5 MVD 神経内視鏡 (手術手技・手術アプローチ) 座長：久須美 真理	
14:00	13:40-14:20 A-4-1～5 脳血管障害 (出血 血管奇形) 座長：和田 晃	13:40-14:20 B-6-1～5 小児脳腫瘍 良性髄内腫瘍 座長：角 光一郎	14:00-15:00 定位放射線分野 AS) アフタヌーンセミナー 座長：四條 克倫 「脳神経外科医が行う、画像病態微小解剖に準拠した定位放射線手術の最前線」 講演：林 基弘 共催：エム・シー・メディカル株式会社	
15:00	14:20-15:05 A-5-1～6 脳血管障害 (虚血 病態) 座長：高橋 里史	14:20-15:05 B-7-1～5 脳神経外傷 座長：横堀 将司	閉会挨拶	
16:00				15:00～16:00 支部理事会

■開会挨拶（C会場）

8：50～8：55

会長：大谷 直樹（日本大学病院 日本大学医学部脳神経外科）

A会場 Conference 2

■A1：脊椎 脊髄 末梢神経疾患

9：00～9：45

座長：尾原 裕康（順天堂大学医学部附属順天堂医院 脊椎脊髄センター）

- A-1-01 破格をもたない椎骨動脈の圧迫により頸髄症を呈した1例
東京慈恵会医科大学脳神経外科 岩田 雄輝
- A-1-02 亜急性に歩行障害の悪化を呈した胸髄内毛細血管腫の一例
群馬大学医学部脳神経外科 山本 夢己
- A-1-03 頸椎に発生した再発脊索腫に対して手術を施行した1例
湘南鎌倉総合病院脳神経外科 長嶋 薫
- A-1-04 C1.2固定におけるStealth-Midas Systemの有用性の検討
品川志匠会病院脳神経外科 清水 篤
- A-1-05 環軸椎間に硬膜欠損を有する症候性脳脊髄減少症に対する直達的髄液漏閉鎖術
済生会宇都宮病院脳神経外科 稲栴 丈司
- A-1-06 ガングリオンによる足根管症候群3例の治療経験
日本医科大学千葉北総病院脳神経外科 國保 倫子

■A2：感染性疾患 水頭症 偶発症

9：50～10：45

座長：渡部 剛也（自治医科大学附属さいたま医療センター 脳神経外科）

- A-2-01 Nocardia exalbidaによる多発脳膿瘍の1例
医療法人社団誠馨会新東京病院脳神経外科 松永 越升
- A-2-02 三叉神経痛で発症した真菌による続発性肥厚性硬膜炎の一例
日本大学病院脳神経外科 花島 裕也
- A-2-03 頸椎硬膜外膿瘍により急激に進行する四肢麻痺を呈した関節リウマチ患者の一例
春日部市立医療センター脳神経外科 佐藤 祥史
- A-2-04 コロナワクチン接種後に横断性脊髄炎を発症した1例
新百合ヶ丘総合病院 脳神経外科 土井 一真
- A-2-05 MRSA保菌者への十全大補湯の有用性の検討
東邦大学医学部医学科脳神経外科学講座（大森） 瀧之上 裕

A-2-06 松果体実質腫瘍に伴う非交通性水頭症の管理に難渋した一例
東京都立小児総合医療センター脳神経外科 二宮 裕樹

A-2-07 慢性期後頭蓋形成術がめまいに著効した術後骨欠損の1例
東邦大学医学部医学科脳神経外科学講座(佐倉) 松崎 遼

■ Keynote Lecture <RESEARCH> 超・研究入門 10:50~11:55

座長: 赤川 浩之(東京女子医科大学 総合医科学研究所)

KS-1-01 外傷研究
国際医療福祉大学医学部脳神経外科 末廣 栄一

KS-1-02 脳虚血研究
日本大学医学部脳神経外科 五十嵐崇浩

KS-1-03 脳腫瘍研究
防衛医科大学校脳神経外科 富山 新太

supported by 日本大学医学部脳神経外科

■ ランチョンセミナー I 領域講習 12:00~13:00

座長: 大島 秀規(日本大学医学部 脳神経外科)

LS-1-01 「最近私が報告した三叉神経痛関連論文のレビュー」
国際医療福祉大学医学部脳神経外科 小野田恵介

共催: 第一三共株式会社

■ A3: 機能 てんかん 13:05~13:40

座長: 樋口 佳則(千葉大学医学部 脳神経外科)

A-3-01 Petroclival meningioma に対する combined transpetrosal approach 術後、難治性てんかん重積状態が出現し、深鎮静が必要となった一例
北里大学メディカルセンター脳神経外科 駒井 英人

A-3-02 SEEG 後に硬膜下電極留置術を要した外傷性前頭葉てんかんの1例
東京医科歯科大学脳神経外科 大久保耀生

A-3-03 脳卒中後てんかんによる超難治性てんかん重積との鑑別に苦慮した孤発性クロイツフェルト・ヤコブ病(CJD)の一例
慶應義塾大学医学部脳神経外科 曾賀野純希

A-3-04 脳神経疾患に特化した診療支援アプリケーションの公開
千葉大学医学部脳神経外科 菊地 浩

■ A 4 : 脳血管障害 (出血 血管奇形)

13 : 40 ~ 14 : 20

座長 : 和田 晃 (昭和大学江東豊洲病院 脳神経外科)

-
- A-4-01 動脈瘤破裂に伴う非外傷性中硬膜動静脈瘻の 1 例
筑波大学医学医療系脳神経外科 宮本 智志
- A-4-02 脳動静脈奇形の開頭術後に硬膜動静脈瘻を生じた 1 例
北里大学医学部脳神経外科 上升 康平
- A-4-03 脳出血で発症した aplastic or twig-like middle cerebral artery の 1 例
茨城西南医療センター病院脳神経外科 塚田 篤志
- A-4-04 中大脳動脈形成異常が原因となった unknown etiology のくも膜下出血の 1 例
日本大学医学部脳神経外科 勝木 秀英
- A-4-05 当院における完全無剃毛での開頭クリッピング術に対する患者満足度調査
自治医科大学脳神経外科 甘糟 達也

■ A 5 : 脳血管障害 (虚血 病態)

14 : 20 ~ 15 : 05

座長 : 高橋 里史 (慶應義塾大学医学部 脳神経外科)

-
- A-5-01 くも膜下出血血管攣縮期に生じた SAM による腹腔内出血についての検討
埼玉医科大学総合医療センター脳神経外科 大塚のぞみ
- A-5-02 椎骨動脈 dolichoectasia による圧迫症状に対して flow reduction が奏功した 1 例
東京女子医科大学附属八千代医療センター脳神経外科 池田 茂
- A-5-03 アテローム血栓性脳梗塞急性期に STA-MCA bypass 術を施行し良好な経過が得られた 1 例
医療法人財団報徳会 西湘病院脳神経外科 松本 崇
- A-5-04 出血発症の脳幹部海綿状血管腫に対し摘出術を施行した 3 症例の検討
日本大学医学部脳神経外科 武地 蒼太
- A-5-05 放射線治療 7 年後に生じた慢性被膜化脳内血腫の 1 例
東京医科大学八王子医療センター脳神経外科 高梨 剣吾
- A-5-06 新世代チロセンキナーゼ阻害剤内服中に発見された無症候性脳主幹動脈狭窄の 2 例
東海大学医学部脳神経外科 米持 拓也

B 会場 Conference 3

■ B 1 : 悪性脳腫瘍 (分子生物学的診断)

9 : 00 ~ 9 : 40

座長 : 高橋 雅道 (国立がん研究センター中央病院 脳脊髄腫瘍科)

- B-1-01 DNA メチル化解析で診断しえた High-grade astrocytoma with piloid features の一例
東京女子医科大学附属足立医療センター脳神経外科 西山 佳恵
- B-1-02 H3 K27M 変異を有する成人 hemispheric high grade glioma の一例
埼玉医科大学国際医療センター脳神経外科 根本 慎
- B-1-03 BRD4-NUTM1 fusion を有した high-grade neuroepithelial tumor の一例
杏林大学医学部脳神経外科 鍵渡 洋樹
- B-1-04 遺伝性腫瘍に関連した悪性神経膠腫の一例
日本医科大学脳神経外科 樋口 直司
- B-1-05 高齢者の両側側頭葉内側病変の経過観察中に生じた膠芽腫の 1 例
土浦協同病院脳神経外科 千葉慶太郎

■ B 2 : 悪性脳腫瘍 (手術手技)

9 : 45 ~ 10 : 25

座長 : 宇塚 岳夫 (獨協医科大学医学部 脳神経外科学)

- B-2-01 左紡錘状回グリオーマに対する覚醒下手術の経験
東邦大学医療センター大橋病院脳神経外科 平井 希
- B-2-02 超高齢 (92歳) の膠芽腫患者に対する覚醒下手術例
国立がん研究センター中央病院脳脊髄腫瘍科 川口 雄生
- B-2-03 側脳室内巨細胞膠芽腫の一例
茨城県立中央病院脳神経外科 赤松智太郎
- B-2-04 巨大な嗅神経芽細胞腫に対する治療経験
日本大学医学部脳神経外科 大山健太郎
- B-2-05 転移性脳腫瘍摘出術において Indocyanine Green (ICG) 造影が有用だった一例
行田総合病院脳神経外科 川越 貴史

■ B 3 : 転移性脳腫瘍 悪性リンパ腫 その他の脳腫瘍

10 : 25 ~ 11 : 10

座長 : 田村 郁 (東京医科歯科大学 脳神経外科)

- B-3-01 免疫正常患者における MRI で ring enhancement を呈した中枢神経系原発悪性リンパ腫の一例
東邦大学医学部医学科脳神経外科学講座 (佐倉) 阿部 光義
- B-3-02 脳実質外進展を繰り返す中枢神経系悪性リンパ腫の一例
横浜市立大学大学院医学研究科脳神経外科学 譽田 絃起

- B-3-03 一過性に造影効果が消失し緩徐な経過をたどり診断に難渋した頭蓋内多発性病変の1例
東京女子医科大学脳神経外科 江口 大樹
- B-3-04 腫瘍周囲浮腫を呈さず術前画像診断に難渋した gefitinib 内服中の肺がん脳転移の一例
東京大学医学部脳神経外科 頼 友梨恵
- B-3-05 痙攣重積を来し可逆性後頭葉白質脳症が疑われた腎細胞がん脳転移の一例
獨協医科大学脳神経外科 角 拓真
- B-3-06 腫瘍内出血を繰り返した精巢混合性胚細胞腫瘍による脳転移の一例
東京都済生会中央病院脳神経外科 藤澤 昌司

■ B 4 : 良性脳腫瘍 頭蓋底腫瘍

11 : 15 ~ 12 : 00

座長：松田 真秀（筑波大学医学医療系 脳神経外科）

- B-4-01 Hybrid 戦略による内頸動脈の internal trapping 併用で安全に治療出来た蝶形骨縁髄膜腫の一例
横浜新都市脳神経外科病院 大滝 遼
- B-4-02 妊娠中に増大による急速な視機能低下を来した鞍結節部髄膜腫に対して視覚誘発電位モニタリング下で開頭腫瘍摘出術を行った1例
日本大学医学部脳神経外科 森 史
- B-4-03 機能回復した動眼神経鞘腫の2例報告
東京慈恵会医科大学脳神経外科 渡邊健太郎
- B-4-04 羞明で発症した前頭円蓋部血管腫性髄膜腫の1例
順天堂大学医学部附属浦安病院脳神経外科 吉田 昂平
- B-4-05 小脳橋角部に発生した Ganglioglioma の一例
防衛医科大学校 脳神経外科学講座 西澤 夏海
- B-4-06 ステロイド治療中に対側の急激な視機能障害をきたし、視神経管開放術を要した IgG 4 関連肥厚性硬膜炎の1例
日本大学病院脳神経外科 藤原 司

■ B 5 : 間脳・眼窩・下垂体腫瘍

13 : 05 ~ 13 : 40

座長：深見 真二郎（東京医科大学 脳神経外科）

- B-5-01 突然の複視で発症した再発下垂体腺腫の一例
虎の門病院脳神経外科 中村 正幸
- B-5-02 経鼻内視鏡的眼窩内アプローチにて生検術を行った Optic nerve lymphoma の一例
帝京大学医学部脳神経外科 平田 操
- B-5-03 鼻出血を契機に発見された再発頭蓋咽頭腫の一例
日本大学医学部脳神経外科 西出 拓馬
- B-5-04 非典型的な検査所見を呈した視床下部 Germinoma の1例
森山記念病院 間脳下垂体センター 田邊 宜昭

■ B 6 : 小児脳腫瘍 良性髄内腫瘍

13 : 40 ~ 14 : 20

座長 : 角 光一郎 (日本大学医学科 脳神経外科)

-
- B-6-01 Papillary glioneuronal tumor の一例
獨協医科大学埼玉医療センター脳神経外科 穴澤 徹
- B-6-02 分類不能な Malignant small round cell tumor と診断された右後頭葉腫瘍の一例
山梨大学医学部脳神経外科 埴原 光人
- B-6-03 膠芽腫様の画像を呈した ganglioglioma の一例
東京医科大学脳神経外科 山下 晃輝
- B-6-04 失語症で発症した多房性嚢胞性の前頭葉 Diffuse Astrocytoma の 1 例
青梅市立総合病院脳神経外科 林 俊彦
- B-6-05 眼窩内腫瘍摘出術を施行し AL アミロイドーシスの診断悪性所見の全身検索を要した 1 例
済生会横浜市東部病院脳神経外科 榎本 卓哉

■ B 7 : 脳神経外傷

14 : 20 ~ 15 : 05

座長 : 横堀 将司 (日本医科大学大学院医学研究科 救急医学分野)

-
- B-7-01 外傷性頸部椎骨動脈損傷から咽頭後壁血腫をきたし、気道閉塞となった 1 例
東京都立墨東病院脳神経外科 藤家 尚嗣
- B-7-02 小児軽症頭部外傷 CT 実施基準の検証
千葉市立海浜病院脳神経外科 吉田 陽一
- B-7-03 特発性低髄液圧症候群に合併した両側慢性硬膜下血腫に対して穿頭ドレナージ術を先行しそれぞれ異なる転帰をたどった 2 例の検討
藤沢市民病院脳神経外科 朴 穂貞
- B-7-04 椎骨動脈塞栓術にて救命することができた鋭的椎骨動脈損傷の 1 例
三郷中央総合病院脳神経外科 原田 雅史
- B-7-05 遅発性に意識障害を呈した高齢者の急性硬膜下血腫の 1 例
湘南東部総合病院脳神経外科 高屋 善徳

C 会場 Conference 4

■モーニングセミナー 技術（直達）分野 直達のコツ！「技の伝承」 8：55～10：00

座長：大谷 直樹（日本大学病院 脳神経外科）

MS-1-01 開頭クリッピング術のコツ！「neck clipにこだわるな」
医療法人財団健貢会 総合東京病院脳神経外科 森 健太郎

MS-1-02 バイパス術のコツ！
東京女子医科大学附属八千代医療センター脳神経外科 川島 明次

supported by 日本大学医学部脳神経外科

■C1：脳血管内治療（虚血 血行再建） 10：05～10：35

座長：渡辺 大介（イムス東京葛飾総合病院 脳卒中センター 脳神経血管内治療科）

C-1-01 主幹動脈閉塞症に対して血栓回収術を行い診断した感染性心内膜炎の1例
相模原協同病院脳卒中センター 菅澤 真

C-1-02 血栓回収療法後に出血をきたした de novo AVM の1例
昭和大学江東豊洲病院脳神経外科 佐藤 常志

C-1-03 院内発症脳梗塞に対する血栓回収療法の検討
上尾中央総合病院脳神経外科 青木 宏之

C-1-04 内頸動脈高度狭窄の急性閉塞に対し CAS を施行した1例
苑田第一病院脳神経外科 鈴木 一幹

■C2：脳血管内治療（動脈瘤 血管奇形） 10：35～11：15

座長：児玉 智信（東京慈恵会医科大学 脳神経外科）

C-2-01 未破裂椎骨動脈瘤のコイル塞栓術後に脳幹部動脈瘤周囲嚢胞が生じた1例
横浜新都市脳神経外科病院 福田 慎也

C-2-02 フローダイバーター留置術を行った破裂内頸動脈血豆状動脈瘤の1例
千葉大学医学部脳神経外科 持田 裕介

C-2-03 母血管閉塞により前脈絡叢動脈領域に脳梗塞を合併した海綿静脈洞部大型内頸動脈瘤の1例
東京医科歯科大学大学院医歯学総合研究科血管内治療学分野 青山 二郎

C-2-04 横-S状静脈洞部硬膜動静脈瘻に対するTVE術後の感音性難聴を併発した1例
東京都立広尾病院脳神経外科 吉田 賢作

C-2-05 動脈瘤治療を契機に発見された前頭蓋底硬膜動静脈瘻に対してTAEを行なった1例
成田富里徳洲会病院脳神経外科 藤原 廉

■ C3 : 脳血管内治療 (Hybrid Technic)

11:15~11:55

座長：森本 将史 (横浜新都市脳神経外科病院)

- C-3-01 EmboTrap 3 を使用した advanced SEIMLESS テクニックの 1 例
埼玉医科大学国際医療センター脳神経外科 飯島 昌平
- C-3-02 総頸動脈径に合わせて後拡張を行った CASPER ステンットの治療成績
医療法人社団昌医会葛西昌医会病院脳神経外科 矢富 謙治
- C-3-03 未破裂大型脳底動脈先端部瘤の一例
順天堂大学医学部脳神経外科 黒田 清隆
- C-3-04 破裂脳底動脈瘤の再発に対する PulseRider(PR) 併用コイル塞栓術中に両側後大脳動脈閉塞をきたし、Y ステンットテクニックで救済した一例
川口市立医療センター脳神経外科 竹内 彬
- C-3-05 コイル塞栓術後再発瘤に対して直達術を施行した 1 例 -Cone Beam CT (CBCT) による 3D、2D 画像の有用性 -
社会医療法人財団石心会 埼玉石心会病院脳神経外科 南村 鎌三

■ ランチョンセミナー 2

領域講習

12:00~13:00

座長：神山 信也 (埼玉医科大学国際医療センター 脳血管内治療科)

- LS-2-01 基本の再考
穿刺からステント留置に至るまで
東京医科歯科大学 血管内治療科 壽美田 一貴

共催：株式会社カネカメディックス

■ C4 : MVD 神経内視鏡 (手術手技・手術アプローチ)

13:05~13:45

座長：久須美 真理 (北里大学メディカルセンター 脳神経外科)

- C-4-01 術前 MRI にて明らかな動脈圧迫が描出されなかった片側顔面痙攣の 2 例
三井記念病院脳神経外科 尼崎 賢一
- C-4-02 聴・前庭神経の神経血管圧迫症候群に対して微小血管減圧術が著効した一手術例
日本大学医学部脳神経外科 下村 直也
- C-4-03 TachoSil® を用いた transposition 法による MVD の長期成績について
防衛医科大学校脳神経外科 吉浦 徹
- C-4-04 大脳鎌近傍転移性脳腫瘍に対する Endoscopic contralateral approach での摘出術
東邦大学医学部医学科脳神経外科学講座 (大森) 栄山 雄紀
- C-4-05 神経内視鏡を用いて transforaminal approach で腫瘍摘出術を行った第 3 脳室内に進展する Subependymoma の 1 例
防衛医科大学校脳神経外科 新田 裕樹

■アフタヌーンセミナー 定位放射線分野

14:00~15:00

座長：四條 克倫（日本大学医学部 脳神経外科）

AS-1-01 脳神経外科医が行う、画像病態微小解剖に準拠した定位放射線手術の最前線
東京女子医科大学脳神経外科学講座 定位放射線治療部門 林 基弘

共催：エム・シー・メディカル株式会社

■閉会挨拶

会長：大谷 直樹（日本大学病院 日本大学医学部脳神経外科）

Meeting Room C

■支部理事会

15:00~16:00

MEMO

A series of horizontal dashed lines for writing.

MEMO

A series of horizontal dashed lines for writing.

協賛企業一覧

セミナー・広告協賛

<ランチョンセミナー 1>

第一三共株式会社

<ランチョンセミナー 2>



株式会社カネカメディックス

<アフタヌーンセミナー>



エム・シー・メディカル株式会社

広告協賛

アストラゼネカ株式会社

イドルシア ファーマシューティカルズ ジャパン株式会社

Integra Japan 株式会社

日本ストライカー株式会社

株式会社ベアーメディック

村中医療器株式会社

株式会社メディカルユーアンドエイ

エーザイ株式会社

大塚製薬株式会社

カグラメディカル株式会社

株式会社サンライフ

株式会社高山医療機械製作所

株式会社 東機貿

日本ベーリンガーインゲルハイム株式会社

日本メドトロニック株式会社

白十字株式会社

株式会社フジタ医科器械

HOYA Technosurgical 株式会社

第149回一般社団法人日本脳神経外科学会関東支部学術集会を開催するにあたり、上記企業よりご協賛、ご支援を賜りました。この場をお借りして深謝申し上げます。

ご協賛、ご支援誠にありがとうございました。

第149回 一般社団法人 日本脳神経外科学会 関東支部学術集会 会長 大谷 直樹

第149回 一般社団法人 日本脳神経外科学会 関東支部学術集会 プログラム集

発行日 2022年11月18日

事務局 日本大学病院 日本大学医学部脳神経外科
担当：勝原隆道
〒101-8309 東京都千代田区神田駿河台1-6
TEL: 03-3293-1711 (代表)

連絡事務局 株式会社ドウ・コンベンション
〒101-0063 東京都千代田区神田淡路町2-23-5F
TEL: 03-5289-7717 FAX: 03-5289-8117
E-mail: jnskantol49-office@umin.ac.jp