

# 第65回 (一社)日本脳神経外科学会東北支部会

**日時** 令和5年9月2日(土)  
午前8時50分より

**会場** 岩手県公会堂 1F 大ホール  
〒020-0023 岩手県盛岡市内丸11番2号  
TEL : 019-623-4681

第65回 (一社)日本脳神経外科学会東北支部会  
会 長 小笠原 邦昭  
(岩手医科大学医学部 脳神経外科)

## 連絡先

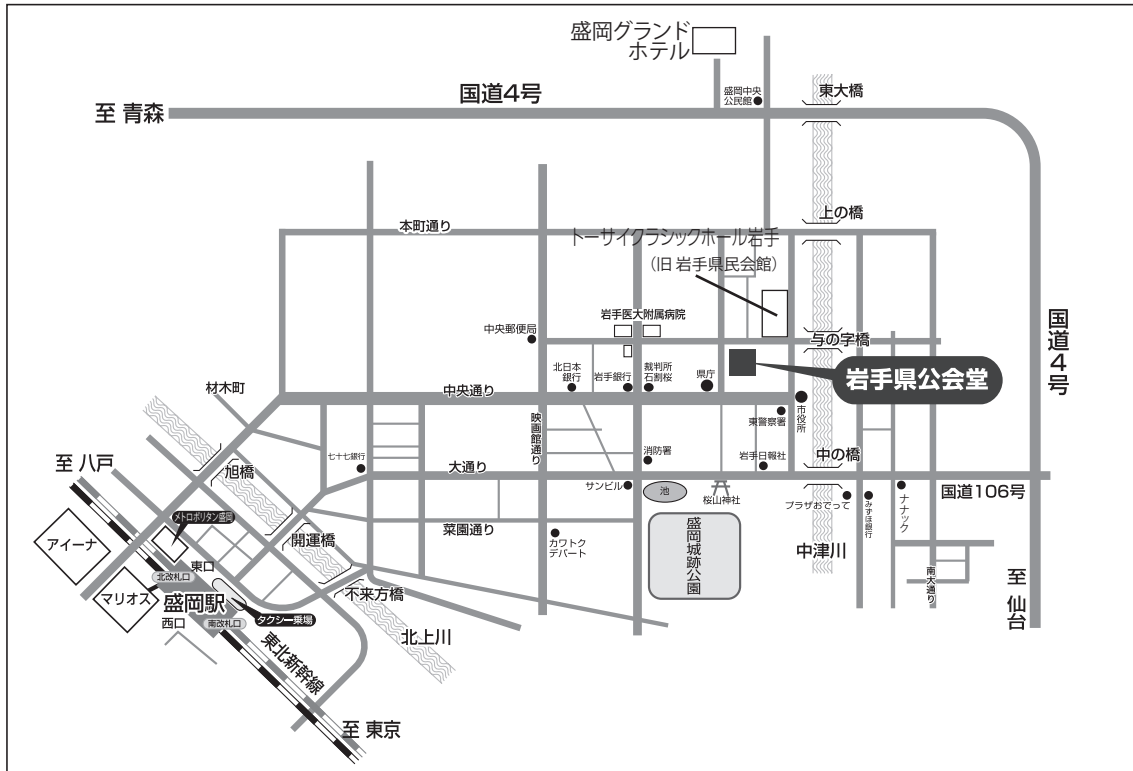
事務局 岩手医科大学脳神経外科  
〒028-3695 岩手県紫波郡矢巾町医大通2丁目1-1  
TEL : 019-613-7111 (内線6421) FAX : 019-907-7060

# プログラム一覧

A 会場 (岩手県公会堂 1F 大ホール)	
7:00	開場
7:10	受付
7:30-8:30	FD 講習会
8:50	開会あいさつ
8:55-9:30	血管障害① 座長：森田 隆弘 (弘前大学) 佐藤 慎治 (山形大学)
休憩	
9:35-10:17	血管障害② 座長：山口 卓 (由利組合総合病院) 面高 俊介 (東北大学)
休憩	
10:22-11:04	血管障害③ 座長：鹿毛 淳史 (広南病院) 藤原 秀元 (新潟大学)
休憩	
11:09-11:51	腫瘍 座長：高橋 和孝 (秋田大学) 塚本 佳広 (新潟大学)
休憩	
12:00-13:00	ランチオンセミナー 座長：赤松 洋祐 (岩手県立中部病院 脳神経外科) 『手術・病棟管理で忙しい！ けれども知って欲しい頭痛診療の勘所』 仙台頭痛脳神経クリニック 院長 松森 保彦 共催：第一三共株式会社
休憩	
13:05-13:47	脊髄・外傷 座長：角田 聖英 (弘前大学) 蛭田 亮 (福島県立医科大学)
休憩	
13:52-14:41	髄液循環障害・感染・小児 座長：神宮字伸哉 (福島県立医科大学) 伊藤美以子 (山形大学)
14:45	閉会あいさつ

# 会場への交通案内

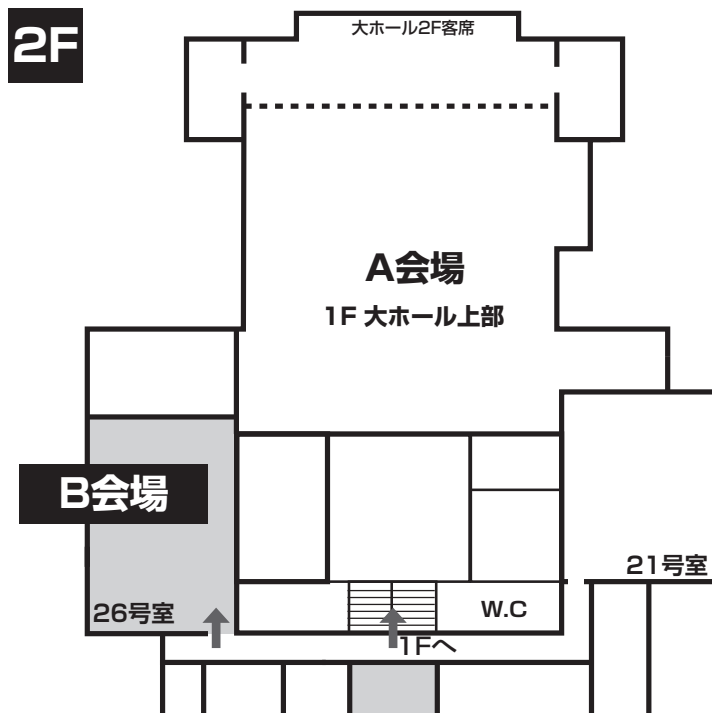
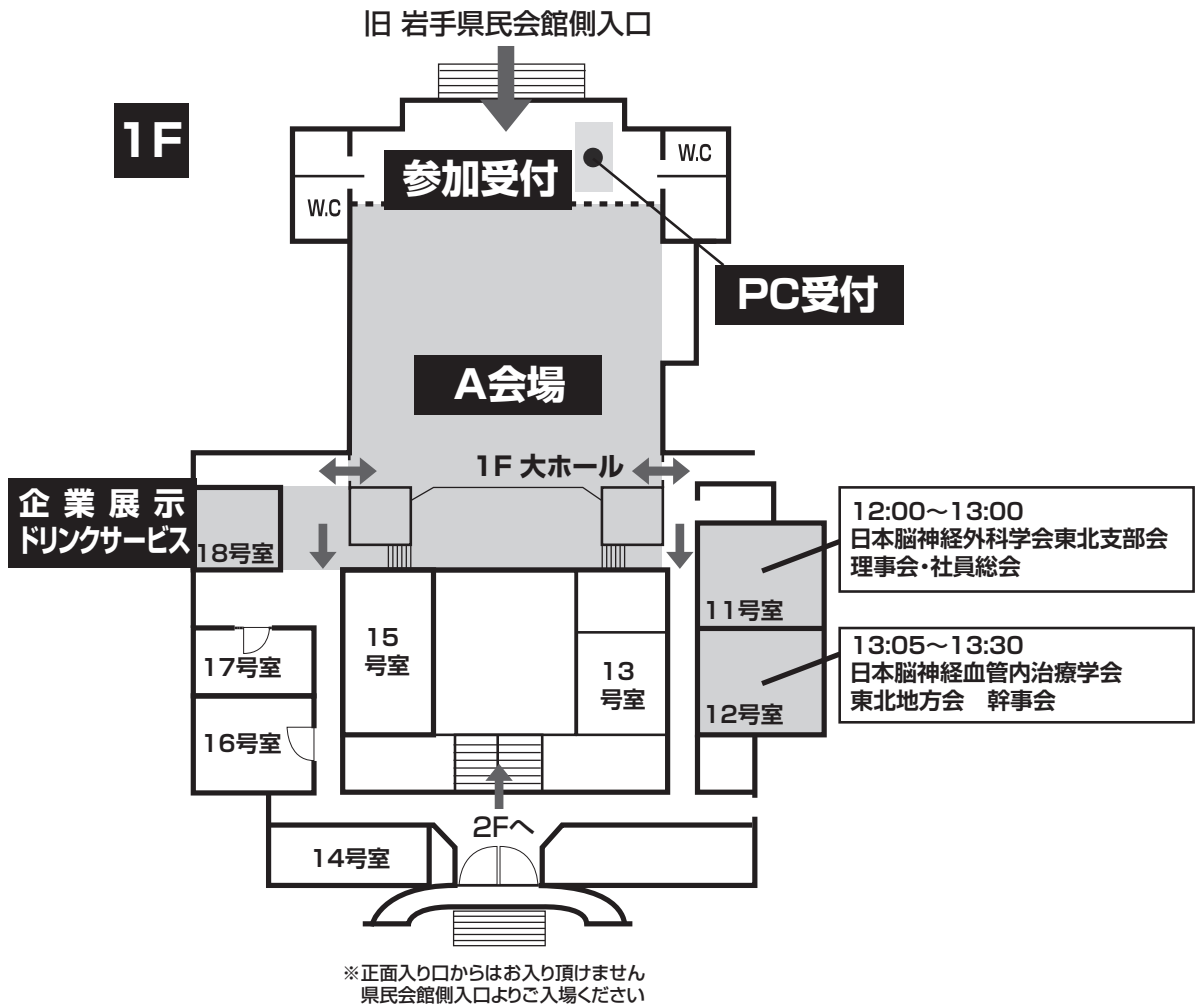
## ■会場までの交通案内



## ■交通アクセス

1. タクシーの場合  
JR盛岡駅より約15分(800円~900円)  
トーサイクラシックホール(旧 岩手県民会館)側で降車してください。
2. 公共バス  
バス停『県庁・市役所前』下車  
JR盛岡駅(5)(6)番線  
「茶畑」「都南の園」「たたら山」「バスセンター」「日詰」「本宮・飯岡」行き  
  
JR盛岡駅(15)(16)番線  
盛岡都市循環バス「でんでんむし」

# 会場案内図



# 参加者へのご案内

1. 会 期 2023年9月2日(土)
2. 会 場 岩手県公会堂  
〒020-0023 岩手県盛岡市内丸11番2号  
TEL: 019-623-4681  
Web Site: <http://iwate-kokaido.jp/>

## 3. 受 付

- 1) 参加受付: 7:10 ~ 14:00  
岩手県公会堂 1F 大ホールホワイエ
- 2) 参 加 費: 医師・企業・メディカルスタッフ(技師・看護師等) 2,000円  
※参加受付後、参加証明書をお渡しいたしますので、氏名・所属をご記入の上、常時ご着用ください。
- 3) 一般社団法人日本脳神経外科学会会員カード(1)を用いて、参加登録・専門医クレジット登録・参加費の支払いを行って下さい。受付には(1)のみご持参ください。UFJ会員クレジットカード(2)は不要です。

### 【(1)と(2)の両方を取得済みの方】

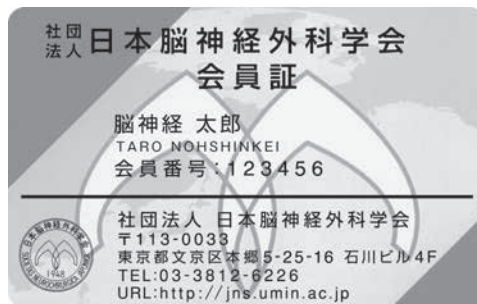(1)のみの持参で、参加登録・専門医クレジット登録・参加費の支払いが可能です。

### 【(1)のみを取得済みの方】

参加登録・専門医クレジットは登録可能ですが、参加費は現金支払いとなります。

### 【カードを取得していない方・カードをお忘れの方】

専門医番号または、氏名で検索して参加登録・専門医のクレジット登録は可能です。参加費は現金支払いとなります。



(1)



(2)

## 4. 座長・演者の先生へ

### 【座長の先生へ】

- ・参加受付にて受付を行なってください。
- ・ご担当セッションの開始時刻15分前までに会場前方の次座長席にてお待ちください。
- ・口演終了1分前に黄色ランプが、終了時に赤ランプが点灯します。
- ・各セッションの進行は座長に一任いたします。終了時間を厳守してください。

### 【演者の先生へ】

- 1) PC 受付
  - ・PC 受付: 7:10 ~ 14:20 岩手県公会堂 1F 大ホールホワイエ
  - ・発表時間30分前までに、PC 受付にて試写を行ってください。
  - ・PC 受付後、発表開始15分前までに次演者席にご着席ください。
- 2) 発表時間  
発表時間は5分、質疑2分です。時間厳守でお願いします。
- 3) 発表形式  
発表はPCプレゼンテーションのみとし、使用するプロジェクターは1台です。出力時に画像は「4:3」または「16:9」の比率で投影されます。音声の使用はできません。発表者ツールの利用はご遠慮ください。

#### 4) 発表データの持ち込みについて

- ・用意する PC は、Windows 10 PowerPoint 2019 をインストールしています。
- ・フォントは OS 標準搭載のもののみ使用してください。
- ・機種固有のソフトやフォント等を使用の場合は演者ご自身の PC にて発表をお願いします。
- ・Mac 版 PowerPoint で作成されたデータの場合は、事前に WindowsPC で文字ズレ等がない事を確認してください。
- ・動画ファイルは初期状態の PC で再生できる形式で作成願います。WMV や MP4 を推奨します。
- ・発表データのファイル名は、「演題番号 + 筆頭演者氏名」としてください。  
例) 10 岩手太郎 .pptx
- ・発表データは、USB メモリにコピーしてお持ちください。発表データ以外は入れないでください。また、バックアップデータも用意される事を推奨します。

#### 〈PC 持参の場合〉

- ・故障や不具合時のバックアップとして必ずメディアもご持参ください。発表者ツールの使用や PC を演台に置く事はできません。
- ・PC 受付にて液晶モニターに接続し、映像の出力チェックを行います。スクリーンセーバーは「OFF」、省電力設定を「なし」に設定してお持ち込みください。
- ・接続ケーブルは HDMI、または VGA (D-sub15 ピンミニ) です。PC によっては変換アダプタが必要になりますので、必ずご持参ください。
- ・試写後の PC は、発表開始 15 分前までに会場前方左手の PC オペレーター席にファイルを立ち上げた状態でお持ちください。
- ・演壇には PC を設置しませんので、発表者ツールの使用はご遠慮ください。発表原稿が必要な方は予めプリントアウトしてお持ちください。
- ・音声の使用はできません。

### 【Faculty Development 講習会】

会場：岩手県公会堂 1F 大ホールホワイエ

時間：午前 7 時 30 分～8 時 30 分

受付：事前登録は不要です。当日会場において講習開始 20 分前から受付を行います。(社) 日本脳神経外科学会カードで受講確認を行いますので、受講をご希望の方はご自身の IC 会員カードを受付にお持ちください。途中入場および退席はできません。

### 【日本脳神経外科学会東北支部理事会・総会】

理事会は 12 時から 1 階「11 号」にて開催いたします。理事会終了次第社員総会を同会場にて開催いたします。

理事の先生方および代議員の先生方はご出席をお願いいたします。

# 第 65 回(一社)日本脳神経外科学会東北支部会

(岩手県公会堂 A 会場 1 F 「大ホール」)

---

8:50～ 開会あいさつ

---

8:55～9:30

血管障害①

座長：森田 隆弘 (弘前大学)

佐藤 慎治 (山形大学)

---

1. 悪性リンパ腫に対する化学療法後の頸動脈内膜離術中に塞栓性脳梗塞をきたした一例

岩手医科大学脳神経外科

○片倉 康量, 千田 光平, 矢吹 昌広, 高橋 達彦, 小林 正和, 吉田 研二, 小笠原 邦昭

2. 非外傷性急性硬膜下血腫で発症したもやもや病の 1 例

<sup>1</sup>医療法人辰星会 柊記念病院脳神経外科, <sup>2</sup>福島県立医科大学脳神経外科学講座,

<sup>3</sup>公益財団法人星総合病院脳神経外科, <sup>4</sup>医療法人辰星会 柊記念病院救急科

○卯月 大<sup>1</sup>, 石川 敏仁<sup>1</sup>, 松浦 雄二<sup>2</sup>, 齋藤 孝光<sup>3</sup>, 海老原 研一<sup>4</sup>, 遠藤 勝洋<sup>1</sup>, 遠藤 雄司<sup>1</sup>,  
佐藤 直樹<sup>1</sup>, 太田 守<sup>1</sup>

3. 脳梗塞に対して抗血栓療法を開始後、脳出血をきたした好酸球性多発血管炎性肉芽腫症の一例

<sup>1</sup>仙台市立病院脳神経外科, <sup>2</sup>東北大学大学院医学系研究科神経外科学分野

○和泉 健大龍<sup>1</sup>, 成澤 あゆみ<sup>1</sup>, 刈部 博<sup>1</sup>, 遠藤 英徳<sup>2</sup>

4. 出血性梗塞で発症した先天性グリコシル化異常症 1A 型の 1 例

弘前大学医学部脳神経外科

○野村 優, 水上 藍, 上野 浩太, 渡邊 亮太, 柳谷 啓太, 藤原 望, 角田 聖英, 森田 隆弘,  
浅野 研一郎, 斎藤 敦志

5. 著しい鉄欠乏性貧血に合併した静脈洞血栓症の一例

山形大学医学部脳神経外科

○藤田 航也, 佐藤 慎治, 佐野 顕史, 下川 友侑, 小久保 安昭, 園田 順彦

---

9：35～10：17

血管障害②

座長：山口 卓（由利組合総合病院）  
面高 俊介（東北大学）

---

6. 重症くも膜下出血に対しクラゾセタンの投与を行い良好な転帰が得られた2症例

<sup>1</sup> 気仙沼市立病院脳神経外科, <sup>2</sup> 東北大学大学院医学系研究科神経外科学分野,

<sup>3</sup> いわき市医療センター脳神経外科

○本多 昶善<sup>1</sup>, 面高 俊介<sup>2</sup>, 岩本 憲宏<sup>1</sup>, 佐藤 加奈子<sup>3</sup>, 成田 徳雄<sup>1</sup>, 遠藤 英徳<sup>2</sup>

7. くも膜下出血直後に完全血栓化をきたした中大脳動脈解離性動脈瘤の1例

弘前大学医学部脳神経外科

○水上 藍, 野村 優, 上野 浩太, 渡邊 亮太, 柳谷 啓太, 藤原 望, 角田 聖英, 森田 隆弘,  
浅野 研一郎, 斎藤 敦志

8. 前床突起の破格を有する内頸動脈眼動脈分岐部瘤の直達手術例

青森県立中央病院脳神経外科

○庄司 拓大, 本多 昶善, 村上 謙介

9. 左頭蓋外感染性内頸動脈瘤に対してフローダイバージョンを行った1例

<sup>1</sup> 国立病院機構仙台医療センター脳神経外科,

<sup>2</sup> 東北大学大学院神経外科学分野

○日下 亮<sup>1</sup>, 長田 佳整<sup>1</sup>, 佐藤 健一<sup>1</sup>, 阪路 健祐<sup>1</sup>, 庄司 薫<sup>1</sup>, 田代 亮介<sup>1,2</sup>, 岩淵 直也<sup>1</sup>,  
江面 正幸<sup>1</sup>, 遠藤 英徳<sup>2</sup>

10. High flow bypass に使用した大伏在静脈グラフトの非吻合部に発生した瘤に対して  
CASPER RX stent を留置した1例

<sup>1</sup> 岩手医科大学脳神経外科, <sup>2</sup> 岩手医科大学 医歯薬総合研究所 超高磁場 MRI 診断・病態研究部門

○土橋 一正<sup>1</sup>, 赤松 洋祐<sup>1</sup>, 吉田 純<sup>1</sup>, 千田 光平<sup>1</sup>, 幸治 孝裕<sup>1</sup>, 森 太志<sup>2</sup>, 吉田 研二<sup>1</sup>,  
久保 慶高<sup>1</sup>, 佐々木 真理<sup>2</sup>, 小笠原 邦昭<sup>1</sup>

11. 血管内治療後摘出術による二期的治療を要した耳前部血栓化浅側頭動脈瘤の1例

<sup>1</sup> 青森市民病院脳神経外科, <sup>2</sup> 青森市民病院病理診断科, <sup>3</sup> 弘前大学大学院医学研究科脳神経外科学講座

○木下 翔平<sup>1</sup>, 田畑 英史<sup>1</sup>, 飛嶋 華<sup>1</sup>, 楠美 智巳<sup>2</sup>, 斎藤 敦志<sup>3</sup>

---

10：22～11：04

血管障害③

座長：鹿毛 淳史（広南病院）  
藤原 秀元（新潟大学）

---

12. 長期経過中に自然退縮傾向を示しながら出血を来した脳動静脈奇形の一例

<sup>1</sup> 広南病院脳神経外科, <sup>2</sup> 広南病院血管内脳神経外科, <sup>3</sup> 東北大学大学院医学系研究科神経外科学分野

○伊藤 陸人<sup>1</sup>, 鹿毛 淳史<sup>1</sup>, 内田 浩喜<sup>1</sup>, 坂田 洋之<sup>2</sup>, 川口 奉洋<sup>1</sup>, 遠藤 英徳<sup>3</sup>



13. 出血源の推定に vessel wall imaging が有用だった頭蓋頸椎移行部動静脈瘻の1例  
<sup>1</sup>山形市立病院済生館脳卒中センター, <sup>2</sup>山形大学医学部脳神経外科  
 ○田中 将大<sup>1</sup>, 近藤 礼<sup>1</sup>, 近藤 大祐<sup>1</sup>, 佐々木 康介<sup>1</sup>, 山本 哲<sup>1</sup>, 久下 淳史<sup>1</sup>, 園田 順彦<sup>2</sup>
14. 延髄三叉神経誘発電位モニタリングを用いた舌下神経管部硬膜動静脈瘻の一手術例  
 東北医科薬科大学脳神経外科  
 ○西澤 威人, 高橋 義晴, 佐々木 達也, 遠藤 俊毅
15. 動眼神経海綿状血管腫の一手術例  
<sup>1</sup>秋田大学大学院脳神経外科, <sup>2</sup>秋田大学大学院病理診断科  
 ○木村 早希<sup>1</sup>, 高橋 和孝<sup>1</sup>, 小野 隆裕<sup>1</sup>, 南條 博<sup>2</sup>, 清水 宏明<sup>1</sup>
16. 椎骨動脈圧迫症候群に対し微小血管減圧術が奏功した一例  
 山形大学医学部脳神経外科  
 ○皆川 大悟, 小久保 安昭, 佐藤 慎治, 本間 博, 中村 和貴, 園田 順彦
17. 弓下動脈の聴神経圧迫による前庭性発作症の一例  
<sup>1</sup>東北大学大学院医学系研究科神経外科学分野, <sup>2</sup>国立病院機構仙台医療センター脳神経外科  
<sup>3</sup>広南病院脳神経外科  
 ○阪路 健祐<sup>1,2</sup>, 面高 俊介<sup>1</sup>, 内田 浩喜<sup>1,3</sup>, 竹内 洋平<sup>1,3</sup>, 遠藤 英徳<sup>1</sup>

11:09~11:51

腫瘍

座長：高橋 和孝（秋田大学）  
 塚本 佳広（新潟大学）

18. 鞍上部発生ラトケ嚢胞の一例  
 岩手医科大学脳神経外科  
 ○矢吹 昌広, 佐浦 宏明, 及川 公樹, 藤本 健太郎, 大志田 創太郎, 小笠原 邦昭
19. 異所性再発頭蓋咽頭腫の一例  
 新潟大学脳研究所脳神経外科学分野  
 ○岡田 拓也, 富川 薫, 磯貝 将, 藤原 秀元, 大石 誠
20. 内視鏡下経鼻アプローチにて開窓した海綿静脈洞部 dermoid cyst の1例  
 福島県立医科大学脳神経外科学講座  
 ○松浦 雄二, 神宮字 伸哉, 長井 健一郎, 鎌村 美歩, 蛭田 亮, 岩楯 兼尚, 市川 優寛, 藤井 正純
21. 手術アプローチに熟考を要した錐体斜台部髄膜腫の一例  
 新潟大学脳研究所脳神経外科学分野  
 ○富川 薫, 平石 哲也, 岡田 拓也, 磯貝 将, 吉田 至誠, 大石 誠
22. Trendelenburg position で downward herniation を回避した一例  
<sup>1</sup>岩手県立中央病院脳神経外科, <sup>2</sup>誠光会淡海医療センター脳神経外科,  
<sup>3</sup>東北大学大学院医学系研究科神経外科学分野  
 ○相川 享<sup>1</sup>, 梶谷 卓未<sup>1</sup>, 町田 哲樹<sup>1</sup>, 横沢 路子<sup>1</sup>, 梅澤 邦彦<sup>2</sup>, 木村 尚人<sup>1</sup>, 遠藤 英徳<sup>3</sup>

23. COVID-19 ワクチン接種が関連したと思われる大脳皮質下白質炎症性腫瘍の1例

岩手医科大学脳神経外科

○内田 旬, 佐藤 雄一, 別府 高明, 小笠原 邦昭

---

12:00~13:00 ランチョンセミナー

座長：赤松 洋祐（岩手県立中部病院 脳神経外科）

手術・病棟管理で忙しい！けれども知って欲しい頭痛診療の勘所

仙台頭痛脳神経クリニック 院長 松森 保彦

共催：第一三共株式会社

---

13:05~13:47

脊髄・外傷

座長：角田 聖英（弘前大学）

蛭田 亮（福島県立医科大学）

---

24. 重度脳幹損傷からの意識障害改善の1例

<sup>1</sup> 広南病院東北療護センター, <sup>2</sup> 一般財団法人広南会広南病院,

<sup>3</sup> 東北大学大学院医学研究科 神経外科学分野

○村石 健治<sup>1</sup>, 関 慎太郎<sup>1</sup>, 藤原 悟<sup>2</sup>, 鹿毛 淳史<sup>1</sup>, 眞野 唯<sup>1</sup>, 遠藤 英徳<sup>3</sup>

25. 身元不明患者に対する診療と対応

<sup>1</sup> 岩手県立中央病院脳神経外科, <sup>2</sup> 岩手県立中央病院脳神経外科・救急医療科,

<sup>3</sup> 東北大学大学院医学系研究科神経外科学分野

○梶谷 卓未<sup>1</sup>, 木村 尚人<sup>1</sup>, 横沢 路子<sup>2</sup>, 木村 秀<sup>1</sup>, 町田 哲樹<sup>1</sup>, 相川 享<sup>1</sup>, 梅澤 邦彦<sup>1</sup>,  
遠藤 英徳<sup>3</sup>

26. ドレナージのみで慢性硬膜下血腫術後過灌流発症を抑制できるか

<sup>1</sup> みやぎ県南中核病院脳神経外科, <sup>2</sup> 東北大学大学院医学系研究科神経外科学分野

○井上 敬<sup>1</sup>, 大友 智<sup>1</sup>, 遠藤 英徳<sup>2</sup>

27. 右上肢痛と右上肢麻痺で頸椎後弯のある変形性頸椎症の手術例

社会医療法人将道会総合南東北病院脳神経外科

○松島 忠夫, 齋藤 真, 窪田 圭一, 奥山 澄人, 松山 純子, 竹村 篤人, 西村 真実

28. 慢性硬膜下血腫に合併した非骨傷性頸髄損傷の一例

<sup>1</sup> 岩手県立中央病院 脳神経外科, <sup>2</sup> 仙台東脳神経外科病院 脳神経外科,

<sup>3</sup> 東北大学大学院医学系研究科神経外科学分野

○木村 秀<sup>1</sup>, 梶谷 卓未<sup>1</sup>, 町田 哲樹<sup>1</sup>, 井上 学<sup>1</sup>, 相川 享<sup>1</sup>, 横沢 路子<sup>1</sup>, 梅澤 邦彦<sup>1</sup>,  
鈴木 晋介<sup>2</sup>, 木村 尚人<sup>1</sup>, 遠藤 英徳<sup>3</sup>

29. 第7胸椎および第11胸椎にそれぞれ独立して発生した多発性脊髄硬膜動静脈瘻の1例

岩手医科大学脳神経外科

○木村 和人, 石垣 大哉, 佐藤 慎平, 赤松 洋祐, 菅原 淳, 小林 正和, 小笠原 邦昭

---

13:52~14:41

髄液循環障害・感染・小児

座長：神宮字伸哉（福島県立医科大学）

伊藤美以子（山形大学）

---

30. 両側硬膜下血腫を合併し急激な意識障害を呈した特発性低髄圧症候群の一例

<sup>1</sup>石巻赤十字病院 初期研修医, <sup>2</sup>石巻赤十字病院脳神経外科, <sup>3</sup>仙台東脳神経外科, <sup>4</sup>石巻赤十字病院麻酔科  
○藤本 和比古<sup>1</sup>, 伊藤 明<sup>2</sup>, 村上 遥<sup>2</sup>, 石川 修一<sup>2</sup>, 鈴木 晋介<sup>3</sup>, 本間 舞子<sup>4</sup>, 岡田 吉史<sup>4</sup>

31. 髄膜癌腫症による水頭症に対して腹腔脳室シャント術を施行した1例

<sup>1</sup>八戸市立市民病院脳神経外科, <sup>2</sup>東北大学大学院医学系研究科神経外科学分野,  
<sup>3</sup>青森県立中央病院脳神経外科  
○永井 友仁<sup>1</sup>, 佐藤 加奈子<sup>2</sup>, 庄司 拓大<sup>3</sup>, 鈴木 一郎<sup>1</sup>, 遠藤 英徳<sup>2</sup>

32. 繰り返すシャント不全を呈した閉塞性水頭症に対し、内視鏡的第三脳室底開窓術の追加により随伴するパーキンソニズムの改善を認めた一例

<sup>1</sup>東北大学大学院医学系研究科神経外科学分野, <sup>2</sup>東北大学大学院医学系研究科神経外科先端治療開発学分野,  
<sup>3</sup>東北大学医学系研究科高次機能障害学分野  
○森末 良彦<sup>1</sup>, 大沢 伸一郎<sup>1</sup>, 新妻 邦泰<sup>2</sup>, 菅野 重範<sup>3</sup>, 鈴木 匡子<sup>3</sup>, 遠藤 英徳<sup>1</sup>

33. 内視鏡下第三脳室底開窓術が有効であった Panventriculomegaly with a wide foramen of Magendie and large cisterna magna (PaVM) の一例

<sup>1</sup>石巻赤十字病院、東北大学大学院医学系研究科神経外科学分野, <sup>2</sup>石巻赤十字病院脳神経外科,  
<sup>3</sup>東北大学大学院医学系研究科神経外科先端治療開発学分野, <sup>4</sup>東北大学大学院医学系研究科神経外科学分野  
○村上 遥<sup>1</sup>, 伊藤 明<sup>2</sup>, 石川 修一<sup>2</sup>, 新妻 邦泰<sup>3</sup>, 遠藤 英徳<sup>4</sup>

34. リウマチ性髄膜炎の一例

<sup>1</sup>岩手県立大船渡病院脳神経外科, <sup>2</sup>岩手医科大学脳神経外科  
○鈴木 太郎<sup>1</sup>, 大志田 創太郎<sup>1</sup>, 佐藤 慎平<sup>1</sup>, 小笠原 邦昭<sup>2</sup>

35. 診断及びてんかん発作コントロールに難渋したラスマッセン脳炎の一例

<sup>1</sup>福島県立医科大学脳神経外科学講座, <sup>2</sup>大原総合病院脳神経外科, <sup>3</sup>福島県立医科大学脳神経内科学講座  
○鎌村 美歩<sup>1</sup>, 蛭田 亮<sup>1</sup>, 黒見 洋介<sup>2</sup>, 長井 健一郎<sup>1</sup>, 神宮字 伸哉<sup>1</sup>, 市川 優寛<sup>1</sup>, 大島 麻美<sup>3</sup>,  
板垣 裕也<sup>3</sup>, 松田 希<sup>3</sup>, 金井 数明<sup>3</sup>, 藤井 正純<sup>1</sup>

36. 頭蓋多縫合早期癒合症に対し、早期に罹患縫合切除術を施行した1例

<sup>1</sup>宮城県立こども病院脳神経外科, <sup>2</sup>東北大学大学院医学系研究科神経外科学分野  
○水野 敬悟<sup>1</sup>, 林 俊哲<sup>1</sup>, 遠藤 英徳<sup>2</sup>

---

14:45~

閉会あいさつ

---