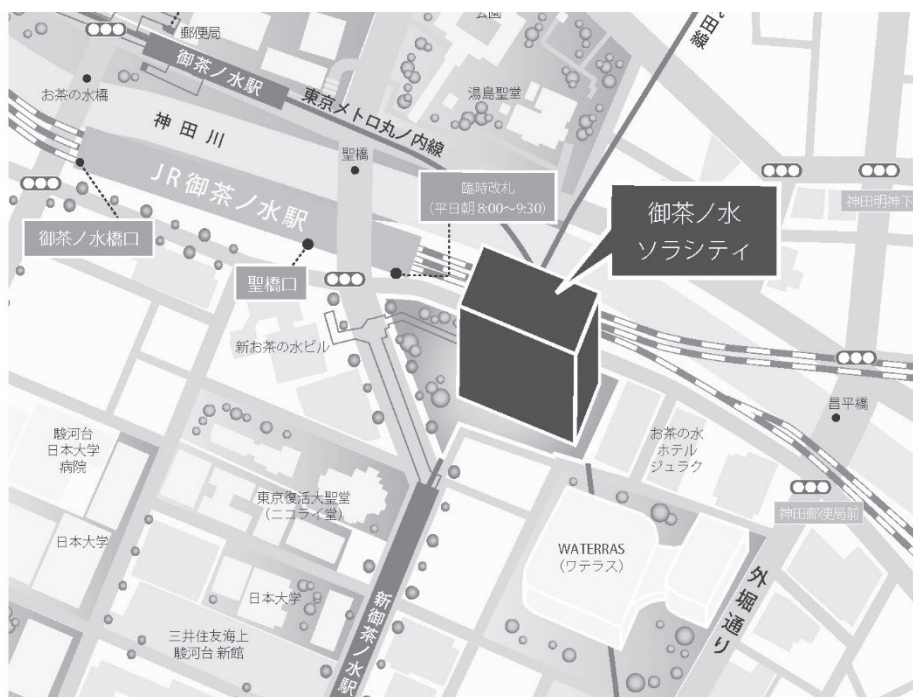


第151回 一般社団法人 日本脳神経外科学会 関東支部学術集会

日 時 : 2023年9月9日(土)

会 場 : 御茶ノ水ソラシティ カンファレンスセンター
〒101-0062 東京都千代田区 神田駿河台 4-6 御茶ノ水ソラシティ 2F
TEL:03-6206-4855

会 長 : 石川 栄一 (筑波大学医学医療系 脳神経外科)



<http://solacity.jp/cc/access/>

◎最寄駅

JR中央線・総武線 「御茶ノ水」駅 聖橋口から徒歩1分
東京メロ千代田線 「新御茶ノ水」駅 B2出口【直結】
東京メロ丸ノ内線 「御茶ノ水」駅 出口1から徒歩4分
都営地下鉄新宿線 「小川町」駅 B3出口から徒歩6分

◆ 受付開始時間

8:30～

◆ 学会参加費：2,000円(当日現地にご来場の際は、会場でお支払ください)

脳神経外科学会会員証カードによるクレジット登録が可能です。

◆ 演者の方へ

・発表時間：発表5分 討論2分

・発表形式：PCプロジェクター1面

・ご発表データはUSBメモリーまたはご自身のPCでお持ちください。動画をご使用の場合およびMacintoshをご使用の場合は、必ずご自身のPCをお持ちください。ご発表データはWindowsのPowerPointで再生可能な形式として、ファイル名は「演題番号 お名前」としてください。

・プロジェクターとの接続はミニD-SUB15ピン端子もしくはHDMIとなります。持込PCによっては専用の出力アダプターが必要となりますので、必ずご持参ください。

◆ ランチョンセミナー 12:00～13:00

※昼食をご用意いたしておりますが、数に限りがありますことをご了承ください。

※脳神経外科診療領域講習対象セッションとなります。

◆ 支部理事会：15:00～ 「Terrace Room」(2F)にて開催いたします。

役員の方へはご出席をよろしくお願いたします。

◆ 安全講習、FD講習はございません。

一般社団法人日本脳神経外科学会ホームページ

(<http://jns.umin.ac.jp/meeting/branch/kt151>)より、プログラムと抄録集がダウンロードできます。

脳神経外科診療領域講習のご案内

脳神経外科専門医の先生は、脳神経外科診療領域講習の単位取得が必要(5年間20単位)となります。

本学会では1単位の取得が可能です。以下の講習が単位取得の対象となります。

当日は必ずICカードをご持参ください。

ランチョンセミナー1

『脳血管内治療医による頭痛診療～頭痛外来開設と治療の実際～』

ランチョンセミナー2

『脳卒中後てんかん治療における新たな展開－新リスク因子と発作コントロールの重要性－』

日程表

	A会場 (ソラシティカンファレンスセンター 2F sola city Hall WEST)	B会場 (ソラシティカンファレンスセンター 2F sola city Hall EAST)	C会場 (ソラシティカンファレンスセンター 1F RoomA)
8:30	8:30～ 参加受付・PC受付		
9:00	8:55～ 開会挨拶		
9:30	9:00～9:30 モーニングセミナー 共催:アルフレッサファーマ株式会社		
10:00	9:35～10:10 A1-1～A1-5 悪性脳腫瘍1	9:35～10:10 B1-1～B1-5 脳動脈瘤1	9:35～10:00 C1-1～C1-3 外傷1
10:30	10:15～11:00 A2-1～A2-6 悪性脳腫瘍2	10:15～10:50 B2-1～B2-5 脳動脈瘤2	10:15～10:45 C2-1～C2-4 外傷2
11:00			
11:30	11:05～11:40 A3-1～A3-5 良性腫瘍1	10:55～11:45 B3-1～B3-7 血管障害1(閉塞性・虚血性疾患など)	10:55～11:40 C3-1～C3-6 小児・水頭症
12:00			
12:30	12:00～13:00 ランチオンセミナー 1 共催:日本イーライリリー株式会社 第一三共株式会社	12:00～13:00 ランチオンセミナー 2 共催:エーザイ株式会社	
13:00			
13:30	13:10～13:40 A4-1～A4-4 良性腫瘍2	13:10～13:55 B4-1～B4-6 血管障害2(もやもや病・虚血性疾患)	13:10～13:55 C4-1～C4-6 炎症性疾患・診断困難例
14:00	13:45～14:15 A5-1～A5-4 脊髄	14:00～14:30 B5-1～B5-4 機能	
14:30	14:20～14:50 アフタヌーンセミナー 共催:CSLベーリング株式会社		
15:00	閉会挨拶		
15:30	理事会 (2F Terrace Room)		
16:00			
16:30			
17:00	総会		
17:30			

■ 開会挨拶 8:55～9:00

■ モーニングセミナー:てんかん重積状態の診断と神経集中治療 9:00～9:30

座長:石川 栄一(筑波大学医学医療系 脳神経外科)

筑波大学医学医療系 脳神経外科 脳卒中科 救急・集中治療科 丸島 愛樹

共催:アルフレッサファーマ株式会社

■ A1:悪性脳腫瘍1 9:35～10:10

座長:田村 郁(東京医科歯科大学 脳神経外科)

- A1-1 右前頭葉悪性神経膠腫に対して覚醒下手術が有用であった2症例
慶應義塾大学医学部脳神経外科 山本 晃生
- A1-2 視床下部に発生した成人のdiffuse midline glioma, H3 K27-alteredの1例
筑波大学医学医療系脳神経外科 秋本 雄
- A1-3 非典型的な画像所見とPNET様の病理所見を呈した膠芽腫の一例
東京医科大学脳神経外科 柿崎 祐太
- A1-4 網羅的エクソーム解析を施行したMultinodular vacuolating neuronal tumor (MVNT)の1例
総合病院厚生中央病院脳神経外科 中村 悠大
- A1-5 視機能と同期する視神経内高輝度域を認めたラブドイド髄膜腫の1例
順天堂大学医学部附属浦安病院脳神経外科 稲見 佳純

■ A2:悪性脳腫瘍2 10:15～11:00

座長:樋口 芙未(帝京大学医学部 脳神経外科)

- A2-1 精巣原発choriocarcinomaによる転移性脳腫瘍の1例
東邦大学医学部医学科脳神経外科学講座(大森) 湊之上 裕
- A2-2 3Fr guiding sheathを用いた経橈骨動脈アプローチによる転移性脳腫瘍に対する術前腫瘍塞栓術
横須賀共済病院脳神経外科 提箸 祐貴
- A2-3 ORBEYEを用いた脳腫瘍摘出術の初期経験
茨城県立中央病院脳神経外科 上月 暎浩
- A2-4 悪性胸膜中皮腫の脳転移の稀な一例
東京医療センター脳神経外科 福本 洋晃
- A2-5 頭蓋内原発成人T細胞白血病リンパ腫の一例
杏林大学医学部脳神経外科 清矢 陽右
- A2-6 小脳テント髄膜腫に類似した画像所見を呈した低悪性度B細胞性リンパ腫の一例
獨協医科大学脳神経外科 笠原 南

■A3: 良性腫瘍1

11:05～11:40

座長: 鈴木 まりお (順天堂大学医学部 脳神経外科)

- A3-1 術前診断の困難であった前頭蓋底神経鞘腫の一例
東京医科大学茨城医療センター脳神経外科 山下 晃輝
- A3-2 術前診断に難渋したOlfactory groove schwannomaの症例
東京北医療センター脳神経外科 藤岡 舞
- A3-3 錐体骨に陥入する前下小脳動脈を伴った前庭神経鞘腫の一例
千葉大学医学部脳神経外科 前田 紘一郎
- A3-4 急性の視機能低下を来たした前床突起内粘液嚢腫の1例
順天堂大学医学部脳神経外科 児玉 琢磨
- A3-5 術前診断に苦慮したクッシング病の一例
日本大学医学部脳神経外科 奈良 薫

■ランチョンセミナー 1

12:00～13:00

座長: 松丸 祐司 (筑波大学医学医療系 脳神経外科 脳卒中予防・治療学講座)

- LS1 脳血管内治療医による頭痛診療～頭痛外来開設と治療の実際～
信州大学医学部 脳神経外科学教室/脳血管内治療センター 花岡 吉亀
- 共催: 日本イーライリリー株式会社/第一三共株式会社

■A4: 良性腫瘍2

13:10～13:40

座長: 末永 潤 (横浜市立大学医学部 脳神経外科)

- A4-1 内視鏡併用小開頭対側大脳間裂大脳鎌アプローチにて低侵襲に摘出し得た大脳鎌髄膜腫の一例
足利赤十字病院脳神経外科 藤原 香子
- A4-2 内視鏡を併用してlateral suboccipital approachで摘出した錐体斜台部髄膜腫の一例
関東労災病院脳神経外科 酒井 亮輔
- A4-3 巨大大脳鎌髄膜腫に対して二期的に摘出した症例
獨協医科大学埼玉医療センター脳神経外科 杉浦 嘉樹
- A4-4 巨大側脳室内上衣下腫の摘出により腫瘍栄養血管の破裂脳動脈瘤の自然消失を得た1例
筑波大学医学医療系脳神経外科 山野 晃生

■A5: 脊髄

13:45～14:15

座長: 村田 英俊 (聖マリアンナ医科大学 脳神経外科学)

- A5-1 臀部の腫瘤と座位時の頭痛で発症した潜在性二分脊椎に伴う髄膜瘤の成人例
埼玉医科大学病院脳神経外科 西方 雅哉
- A5-2 胸髄腹側に発生した髄内外componentsを有する海綿状血管腫に対する2-stage手術
東海大学医学部附属病院脳神経外科 浅見 愛乃
- A5-3 後縦靭帯骨化症と同レベルに発症した脊髄梗塞の一例
防衛医科大学校脳神経外科 高村 光希
- A5-4 劇症型の頭蓋頸椎移行部脊髄動静脈瘻に対して緊急TAEを施行し良好な転帰を得られた一例
山梨大学医学部脳神経外科 青沼 祐樹

■アフタヌーンセミナー

14:20～14:50

座長:松田 真秀(筑波大学医学医療系 脳神経外科)

脳腫瘍摘出術において、若手から中堅がぶつかる壁を考察する

埼玉医科大学総合医療センター脳神経外科 大宅 宗一

共催:CSLベーリング株式会社

■閉会挨拶

14:50～15:00

■総会

16:30～17:30

■B1:脳動脈瘤1

9:35~10:10

座長:池田 剛(獨協医科大学 脳神経外科)

- | | | | |
|------|--|---------------------|-------|
| B1-1 | 右海綿静脈洞内巨大動脈瘤に対してIC trapping+ STA-MCA triple bypassを行なった一例 | 日本医科大学脳神経外科 | 藤田 寛明 |
| B1-2 | A3-A3 bypassおよびSTA-ACA bypass後にinternal trapping で二期的に治療を行った
巨大血栓化遠位前大脳動脈瘤の一例 | 成田赤十字病院脳神経外科 | 李 晟賢 |
| B1-3 | 血管内治療後再発動脈瘤に対してW-EBを用いて追加治療を行った3例 | 順天堂大学医学部脳神経外科 | 池村 涼吾 |
| B1-4 | 脳動脈瘤に対するWoven EndoBridge(WEB)を用いた脳血管内治療の初期治療成績 | 獨協医科大学埼玉医療センター脳神経外科 | 河村 洋介 |
| B1-5 | 破裂大型動脈瘤に対し急性期コイル塞栓術を行い、待機的にフローダイバーター留置術
を施行した2例 | 筑波大学医学医療系脳神経外科 | 飛田野 篤 |

■B2:脳動脈瘤2

10:15~10:50

座長:丸山 沙彩(水戸医療センター 脳神経外科)

- | | | | |
|------|--|------------------------|-------|
| B2-1 | 後下小脳動脈遠位部に発生した仮性動脈瘤の一例 | 東邦大学医療センター大橋病院脳神経外科 | 傳 和眞 |
| B2-2 | 保存的加療から一年後に解離性動脈瘤が増大した奇前大脳動脈解離の一例 | 総合病院国保旭中央病院脳神経外科 | 梁 鉉宇 |
| B2-3 | 経時的変化で自然消失した解離性中大脳動脈瘤の1例 | 東邦大学医学部医学科脳神経外科学講座(佐倉) | 栴田 博之 |
| B2-4 | Feeder近位部の脳動脈瘤破裂により発症した脳動静脈奇形に対し、血管内治療単独で
画像上の治癒がえられた1例 | 帝京大学医学部脳神経外科 | 井上 雄貴 |
| B2-5 | クモ膜下出血脳血管攣縮期に腰椎ドレーン留置で生じた亜急性硬膜下水腫に対して
穿頭術が功を奏した一例 | 横浜市立脳卒中・神経脊椎センター脳神経外科 | 土持 壮登 |

■B3:血管障害1(閉塞性・虚血性疾患など)

10:55~11:45

座長:橋本 幸治(山梨大学医学部 脳神経外科)

- B3-1 舞踏運動で発症した左内頸動脈狭窄症に対してstaged carotid artery stenting (CAS)を施行した1例
日本大学病院脳神経外科 福島 悠太
- B3-2 当院における内シャントを用いた高位病変の内頸動脈剥離術
三郷中央総合病院脳神経外科 原田 雅史
- B3-3 前大脳動脈(ACA)領域のhemodynamic insufficiencyに対する血行再建術の工夫
NTT東日本関東病院脳神経外科 吉村 晃政
- B3-4 MLF症候群で発症した脳底動脈先端部の塞栓症に対し機械的血栓回収療法を行った一例
埼玉医科大学国際医療センター脳神経外科 福本 一樹
- B3-5 右大動脈弓に合併したKommerell憩室内血栓による脳底動脈閉塞が疑われた1例
草加市立病院脳神経外科 野田 真利子
- B3-6 急激な転帰を辿ったACTA2変異関連脳血管障害の一例
横浜市立大学大学院医学研究科脳神経外科学 作山 りさ
- B3-7 心房細動に対する胸腔鏡下左心耳閉鎖術を効果的に施行した中大脳動脈塞栓症の1例
筑波大学附属病院日立社会連携教育研究センター・日立総合病院脳神経外科 刈田 弘樹

■ランチョンセミナー 2

12:00~13:00

座長:佐藤 明善(聖麗メモリアル病院)

- LS2 脳卒中後てんかん治療における新たな展開—新リスク因子と発作コントロールの重要性—
国立循環器病研究センター 脳神経内科 田中 智貴
共催:エーザイ株式会社

■B4:血管障害2(もやもや病・虚血性疾患)

13:10~13:55

座長:石黒 太一(東京女子医科大学八千代医療センター 脳神経外科)

- B4-1 もやもや病に合併した脈絡叢動脈瘤に対して血管内治療を施行した2例の検討
東京大学医学部脳神経外科 井上 晋太郎
- B4-2 もやもや病に伴う脳内出血発症急性期に内視鏡下血腫除去術を施行した2例
千葉県救急医療センター脳神経外科 川並 香菜子
- B4-3 出血発症の前頭蓋窩硬膜動静脈瘻にもやもや病を合併していた一例
群馬大学医学部脳神経外科 養田 淳貴
- B4-4 繰り返す塞栓性脳梗塞で見つかったcarotid webの1例
埼玉県立循環器・呼吸器病センター脳神経センター 福岡 真惟
- B4-5 C6横突孔開放術にて椎骨動脈狭窄の改善が得られたBow Hunter's Syndromeの1例
東京都立大久保病院脳神経外科 長原 歩
- B4-6 三叉神経を貫通した遺残原始三叉動脈バリエーションによる三叉神経痛の1例
社会医療法人財団石心会 埼玉石心会病院脳神経外科 徳重 一雄

■B5:機能

14:00~14:30

座長:平田 幸子(埼玉医科大学病院 脳神経外科)

- B5-1 てんかん外科術前検査における選択的アミタールテストの経験
東京女子医科大学附属足立医療センター脳神経外科 町田 実斉
- B5-2 脳腫瘍との鑑別に苦慮した右大脳半球病変
筑波大学医学医療系脳神経外科 小野 諒平
- B5-3 高周波熱凝固療法が著効した有棘赤血球舞踏病の一例
東京女子医科大学脳神経外科 斉藤 遼
- B5-4 副長趾屈筋に関連した足根管症候群の1例
日本医科大学千葉北総病院脳神経外科 三輪 航介

C会場 ソラシティカンファレンスセンター 1F RoomA**■C1:外傷1**

9:35~10:00

座長:高橋 利英(筑波記念病院 脳神経外科)

- C1-1 外減圧手術を行った急性硬膜下血腫において水頭症の発症と関連する因子の検討
国立国際医療研究センター病院脳神経外科 肖 東斉
- C1-2 剣道の試合で発症し、白血病に併発した急性硬膜下血腫の1例
日本大学病院脳神経外科 梶原 遼
- C1-3 皮下出血で発症した浅側頭動脈の外傷性動静脈瘻に対し外科的減圧術および血管内治療を行った神経線維腫症1型の1例
水戸済生会総合病院脳神経外科 佐藤 義泰

■C2:外傷2

10:15~10:45

座長:鶴田 和太郎(虎の門病院 脳神経血管内治療科)

- C2-1 茎状突起過長症による顔面動脈仮性動脈瘤に対し血管内手術を施行した一例
自治医科大学脳神経外科 甘糟 達也
- C2-2 外傷性頸部動脈損傷に対し 血管内ステント(CAS)、ステントグラフト留置を行なった1例
東京ベイ・浦安市川医療センター脳神経外科 山本 陽
- C2-3 外傷性中硬膜動脈瘤破裂により急性硬膜外血腫再発をきたしたと考えられる1例
筑波記念病院脳神経外科 高橋 利英
- C2-4 中心性粉碎状頭蓋底骨折に伴う髄液漏と視神経損傷に対する経鼻内視鏡手術下修復術を施行した一例
防衛医科大学校脳神経外科 新山 拓矢

■C3:小児・水頭症

10:55~11:40

座長:室井 愛(筑波大学医学医療系 脳神経外科)

- C3-1 神経膠腫との鑑別を要したCNS tumor with BCOR internal tandem duplicationの一例
東京都立小児総合医療センター脳神経外科 赤松 智太郎
- C3-2 歯ブラシによる口腔内鈍的外傷に伴う幼児内頸動脈解離の一例
埼玉医科大学総合医療センター脳神経外科 下山 龍慈
- C3-3 水頭症にて発症した馬尾毛細血管奇形の一例
東京医科歯科大学脳神経外科 太田 哲夫
- C3-4 VP shunt術後10年でover-drainageを認めた一例
東京慈恵会医科大学脳神経外科 大澤 翔太
- C3-5 VPシャント手術使用時のコッドマン セルタスプラス圧可変式レギュラーバルブの破損事例
川崎市立多摩病院脳神経外科(指定管理者 学校法人聖マリアンナ医科大学) 小野 元
- C3-6 多数の脳溝拡大と特徴的に頭頂後頭溝が開大した非典型的な画像を呈する特発性正常圧水頭症の一例
水戸協同病院内筑波大学附属水戸地域医療教育センター脳神経外科 渡邊 真哉

■C4:炎症性疾患・診断困難例

13:10~13:55

座長:神徳 亮介(群馬大学医学部 脳神経外科)

- C4-1 *Salmonella* Thompsonに感染した成人硬膜下膿瘍の一例
済生会宇都宮病院 山下 正芳
- C4-2 認知機能低下で発症し脳腫瘍と鑑別を要した多発中枢神経ゴム腫の一例
東京慈恵会医科大学附属第三病院脳神経外科 野上 剛
- C4-3 非免疫不全者のノカルジア脳膿瘍の1例
茨城西南医療センター病院脳神経外科 塚田 篤志
- C4-4 原因の特定に難渋した第四脳室出口閉塞症候群 (fourth ventricle outlet obstruction: FVOO)の一例
虎の門病院脳神経外科 山際 悠里
- C4-5 頭蓋内脂肪腫をSAHと誤認した1例
越谷市立病院脳神経外科 宮原 怜
- C4-6 特発性脳表へモジゲリン沈着症の術前診断におけるdigital subtraction myelographyの有用性
東京慈恵会医科大学附属柏病院脳神経外科 前谷 朋奈





協賛企業一覧

アルフレッサファーマ株式会社

Integra Japan 株式会社

エーザイ株式会社

CSL ベーリング株式会社

セルメディシン株式会社

第一三共株式会社

株式会社ツムラ

日本イーライリリー株式会社

株式会社ムトウ

ライカマイクロシステムズ株式会社

(50音順)
(2023年8月1日現在)

第151回一般社団法人日本脳神経外科学会関東支部学術集会を開催するにあたり、上記企業よりご協賛、ご支援を賜りました。この場をお借りして深謝申し上げます。ご協賛、ご支援誠にありがとうございました。

第151回一般社団法人日本脳神経外科学会関東支部学術集会会長 石川 栄一