

**第104回**

---

# 日本脳神経外科学会中部支部学術集会

---

令和5年9月16日(土)  
午前8時25分より

会場：**アクトシティ浜松 コンgressセンター 41会議室**

〒430-7790 静岡県浜松市中区板屋町111-1 TEL：053-451-1111

会長：**黒住 和彦**（浜松医科大学脳神経外科 教授）

---

事務局長：**小泉 慎一郎**

事務局：**浜松医科大学脳神経外科**

〒431-3192 静岡県浜松市東区半田山1丁目20-1

TEL：053-435-2283 FAX：053-435-2282

E-mail：coizmmd@hama-med.ac.jp

## 【同時開催】

### 第 42 回 中部脳神経外科看護セミナー

会 期：令和 5 年 9 月 16 日（土） 10：00～

会 場：アクトシティ浜松 コンgressセンター 43 会議室

### 第 40 回 中部神経内視鏡研究会

会 期：令和 5 年 9 月 16 日（土） 18：00～（17：30～ 世話人会）

会 場：アクトシティ浜松 コンgressセンター 43 会議室

### FD (Faculty Development) コース

会 期：令和 5 年 9 月 16 日（土） 15：00～16：00

会 場：アクトシティ浜松 コンgressセンター 44 会議室

### 市民公開講座

会 期：令和 5 年 9 月 17 日（日） 開場 13：00～ 講演 14：00～15：30

会 場：静岡新聞社・静岡放送 21 世紀倶楽部 17 階 静岡新聞ホール

〒430-0927 浜松市中区旭町 11-1 プレスタワー17 階

## 【次回開催】

### 第 105 回日本脳神経外科学会中部支部学術集会

開催日：令和 6 年 4 月 13 日（土）

会 場：福井県県民ホール（アオッサ 8F）

会 長：菊田健一郎（福井大学医学系部門脳神経外科学 教授）

事務局：福井大学医学系部門脳神経外科学

（〒910-1193 福井県吉田郡永平寺町松岡下合月 23-3）

TEL：0776-61-8387 / FAX：0776-61-8115

## 第 104 回日本脳神経外科学会中部支部学術集会ご挨拶

爽秋の候、皆様におかれましては、ますますご隆盛のこととお喜び申し上げます。

この度、第 104 回日本脳神経外科学会中部支部学術集会を令和 5 年 9 月 16 日（土）に開催させていただくこととなりました。今回は新型コロナウイルス感染症が 2 類から 5 類に移行してから初めての会となりますので、遠方からご参加される先生方にはご足労いただきますが完全現地開催といたしました。コロナ禍での Web 会議だけでは不十分であった discussion に重点を置きましたので、対面での活発なご討議をお願いできればと存じます。

一般演題は 55 演題と多数ご応募いただきありがとうございました。腫瘍、血管障害、てんかん、機能、感染など、幅広い分野の演題が集まりました。今回は、退官記念講演として、岐阜大学 脳神経外科 名誉教授 岩間 亨先生より「脳神経外科医として 40 年—若い人達へのメッセージ」、ランチョンセミナーには兵庫医科大学 脳神経外科 主任教授 吉村紳一先生より「血栓回収療法：限界への挑戦と残された課題」、スポンサードシンポジウムには、金沢医科大学 脳神経外科 教授 林康彦 先生より「脳腫瘍摘出術における神経内視鏡の役割の変遷と今後の展望」とご講演をお願いしております。

中部内視鏡研究会も現地開催のみとし、さらに 4 年ぶりの開催となる看護セミナーを復活させました。お忙しい中演題をご応募くださいました看護師長の皆様には厚く御礼申し上げます。看護セミナーは今回私としても初めての参加、開催ですので、非常に楽しみにしております。

今年浜松は「どうする家康」で盛り上がっておりますが、私どもも「どうする？どうする？」と迷いながらもなんとか開催にたどり着けた次第であります。教室員一同、精一杯本学術集会の盛会に努めたいと存じますので、ご支援ご協力のほどどうぞよろしく願いいたします。最後に、会員の皆様のご健康とご活躍をご祈念いたしたいと存じます。

2023 年 9 月

第 104 回日本脳神経外科学会中部支部学術集会会長

黒住和彦

浜松医科大学 脳神経外科 教授

## 【学会参加者の皆様へ】

### ● 受付時間

受付時間は午前 8:00～となります。アクトシティ浜松コンgresセンター会場内には受付時間になるまで入室できませんのでご了承ください。

### ● 参加登録

受付は日本脳神経外科学会 IC カードで行いますので、ご持参ください。お忘れの場合でも対応は可能です。

### ● 参加費

学会当日に参加費(1,000円、現金のみ)を受け付けます。新入会員のみ年会費(1,000円)を受け付けます。なお IC 会員カードでの自動払いは対応しておりませんので、ご了承ください。参加証、領収書は受付時に発行いたします。

### ● ドレスコード

学会当日、まだ残暑が厳しいことが想定されますので、軽装でご参加ください。

### ● 専門医クレジット

本学術集会参加により学術業績・診療以外の活動実績 1 単位が適用されます。

### ● 脳神経外科領域講習(ランチョンセミナー)【領域講習 1 単位】

12:00-13:00 アクトシティ浜松コンgresセンター4階 41 会議室

学術集会参加登録を済ませていることが必要です。来場及び退場時に領域講習受付を IC 会員カードで行ってください。

### ● 日本脳神経外科学会中部支部社員総会

14:15-14:25 アクトシティ浜松コンgresセンター4階 44 会議室

### ● FD (Faculty Development) コース【領域講習 1 単位】

15:00-16:00 アクトシティ浜松コンgresセンター4階 44 会議室

平成 23 年 4 月施行となりました新規「脳神経外科専門医制度」における専門医・指導医の更新にあたり、本学術集会ではコースを上記のとおり開催します。最初から最後までビデオ講習を視聴して頂く事が受講の要件ですので、途中退室は原則認められません。予めご了承ください。また FD コースの受講のみを目的に参加されます場合にも、必ず受講前に学会参加受付をお済ませください。

入場時には学会参加受付でお渡しする参加証を確認させていただきますのでご提示ください。講習会終了後、退場の際に IC カードにて講習会の参加登録をさせていただきます。

### ● 演者の方へ

#### 1. 発表時間

発表 4 分 質疑応答 2 分

※発表時間の厳守をお願いいたします。

## 2. 発表形式

発表データは、PC 本体を持参されるか、メディア（USB フラッシュメモリー）で持参ください。動画を使用する場合や、Mac PC で発表される方は、必ずご自身の PC をご持参ください。コネクターの形状は HDMI 端子となっております。PC 持参でこの形状に変換するコネクタを必要とする場合には必ずご持参ください。

## 3. PC 受付

スライド試写は PC 受付で行います。発表の 20 分前までに発表者は必ずお越しください。

## 4. COI (Conflict of Interest 利益相反) について

筆頭演者となる会員は、直近 3 年間のオンライン COI 自己登録が完了している必要があります。日本脳神経外科学会 HP の会員専用ページから必ず登録を済ませてください。

非会員および入会后 3 年未満の会員が筆頭演者である場合は、COI 自己申告書を提出していただく必要があります。日本脳神経外科学会 HP (<https://jns-official.jp/meeting/system/coi>) から申告書 (Word ファイル) をダウンロードしてご記入の上、学会当日に受付に提出してください。

発表の際は、下記の例のように 1 枚目のスライドに COI の有無について記載の上、開示すべき COI がある場合は 2 枚目のスライドに開示してください。

### 1) 開示すべき COI がない場合

脳動脈瘤の外科治療 (演題名)  
日本脳神経外科病院 (施設名)  
脳卒中太郎 (氏名)

筆頭演者は日本脳神経外科学会への過去3年間のCOI自己申告を完了しています。本演題の発表に関して開示すべきCOIはありません。

### 2) 開示すべき COI がある場合

脳動脈瘤の外科治療 (演題名)  
日本脳神経外科病院 (施設名)  
脳卒中太郎 (氏名)

筆頭演者は日本脳神経外科会への過去3年間のCOI自己申告を完了しています。

筆頭演者のCOI開示

日本脳神経外科学会へCOI自己申告を完了しており、過去3年間(いずれも1月から12月)において本公演に関して開示すべきCOIは以下の通りです。

1.	役員、顧問職	なし
2.	株の保有	なし
3.	特許権使用料	なし
4.	講演料	あり (〇〇製薬)
5.	原稿料	あり
6.	研究費	あり (〇〇製薬)

日本脳神経外科病院 (施設名)  
脳卒中太郎 (氏名)

# 【交通アクセスのご案内】

ご来場は公共交通機関をご利用ください。

本学会での無料駐車券の準備はございません。

## ■交通機関のご案内

東京から 東海道新幹線

ひかり約1時間30分、こだま約2時間

浜松駅より徒歩5分

大阪から 東海道新幹線

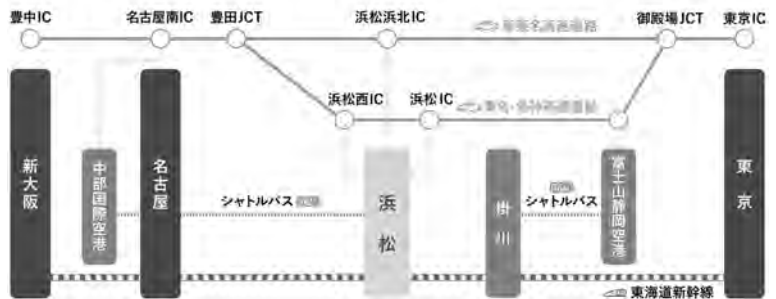
ひかり約1時間30分、こだま約2時間

浜松駅より徒歩5分

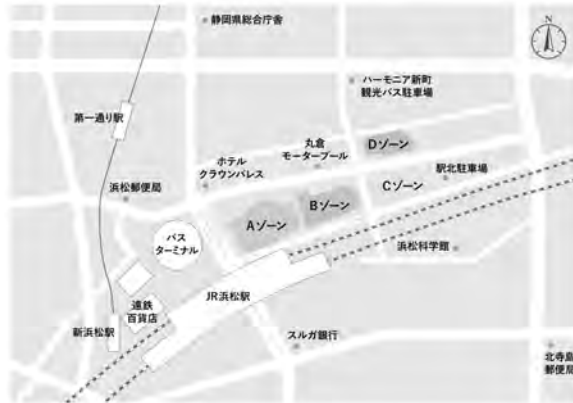名古屋から 東海道新幹線

ひかり約30分、こだま約50分

浜松駅より約5分



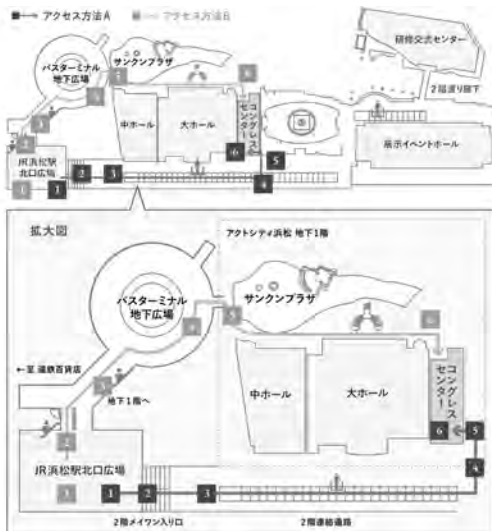
## ■会場周辺のご案内



### JR 浜松駅からの所要時間

- 大ホール、中ホール、コンgressセンター  
徒歩で約5分
- 研修交流センター、展示イベントホール  
徒歩で約10分

## ■コンgressセンター入口までのご案内



コンgressセンターへは、JR 浜松前駅北口広場から動く歩道でのアクセスが便利です。

所要時間（徒歩）：JR 浜松駅より5分

# 【会場のご案内】

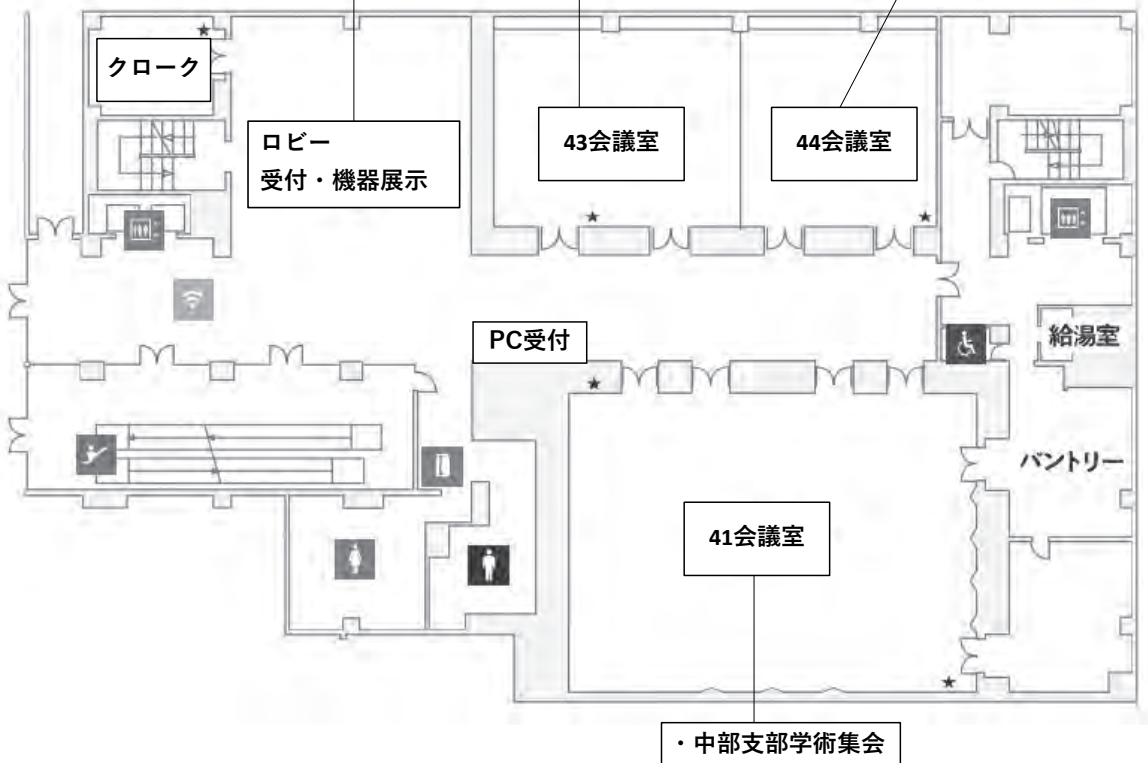
## ■コンgresセンター

### 機器展示企業

- ・アムジェン株式会社
- ・Integra Japam株式会社
- ・エス・アンド・ブレイン株式会社
- ・グンゼメディカル株式会社
- ・テルモ株式会社
- ・株式会社東海メディカルプロダクツ
- ・ノボキア株式会社
- ・ミスホ株式会社
- ・株式会社メディコン

- ・中部脳神経外科看護セミナー
- ・中部神経内視鏡研究会

- ・社員総会
- ・FDコース
- ・中部神経内視鏡研究会世話人会



# 第104回日本脳神経外科学会中部支部学術集会プログラム

8:25～8:30 開会の挨拶

---

クロズミ カズヒコ  
黒住 和彦 (浜松医科大学)

## 午前の部

8:30～8:58 腫瘍1

---

サメシマ テツロウ  
座長：鮫島 哲朗 (浜松医科大学)

### 1. 経頭蓋アプローチによる摘出にて急速視力改善を得た眼窩筋円錐内神経鞘腫の一例

アカサキ ヤストシ  
○赤崎 安俊, 山高 元暉, 牧野 健作, 西岡 和輝, 藤田 修英, 眞上 俊亮, 中尾 保秋,  
山本 拓史

順天堂大学医学部附属静岡病院脳神経外科

### 2. クリッピング術後経過中に発生した孤発性小脳血管芽腫の一例

スギヤマ ユウ  
○杉山 祐, 倉光 俊一郎, 江口 馨, 伊藤 真史, 安藤 遼, 横山 勇人, 須崎 法幸

国立病院機構名古屋医療センター脳神経外科

### 3. 髄膜腫様の画像を呈した大脳鎌海綿状血管奇形の一例

シゲハラ トモヤ  
○茂原 知弥, 猪俣 裕樹, 堀内 哲吉

信州大学医学部脳神経外科

### 4. 橋発生の血管芽腫の一例

オオイワ ミツキ  
○大岩 美都妃, 東野 芳史, 坪田 忠大, 渡邊 晃史, 山田 慎太郎, 川尻 智士, 四方 志昂,  
赤澤 愛弓, 山内 貴寛, 磯崎 誠, 松田 謙, 有島 英孝, 菊田 健一郎

福井大学学術研究院医学系部門医学領域脳神経外科学分野



5. 頭痛で発症した頭蓋内粘液腫の一例

○<sup>イソザワ ユウイチロウ</sup>磯澤 佑一郎，<sup>関 行雄</sup>関 行雄，<sup>荒木 芳生</sup>荒木 芳生，<sup>加藤 信靖</sup>加藤 信靖，<sup>酒井 洋輔</sup>酒井 洋輔，<sup>渡邊 亨</sup>渡邊 亨，<sup>石川 隆之</sup>石川 隆之，<sup>塚田 哲也</sup>塚田 哲也，<sup>坂本 悠介</sup>坂本 悠介，<sup>永谷 哲也</sup>永谷 哲也

日本赤十字社愛知医療センター名古屋第二病院脳神経外科

6. 下垂体細胞腫の一例

○<sup>ミヤケ トミユキ</sup>三宅 富之<sup>1</sup>，<sup>加野 貴久</sup>加野 貴久<sup>1</sup>，<sup>永田 雄一</sup>永田 雄一<sup>2</sup>，<sup>高橋 郁夫</sup>高橋 郁夫<sup>1</sup>，<sup>太田 圭祐</sup>太田 圭祐<sup>1</sup>，<sup>片岡 弘匡</sup>片岡 弘匡<sup>1</sup>，<sup>玉利 洋介</sup>玉利 洋介<sup>1</sup>，<sup>後藤 智哉</sup>後藤 智哉<sup>1</sup>，<sup>関 俊樹</sup>関 俊樹<sup>1</sup>

<sup>1</sup>安城更生病院脳神経外科，<sup>2</sup>名古屋大学脳神経外科

7. 下垂体原発神経内分泌細胞癌の一例

○<sup>カワバタ テツペイ</sup>川端 哲平，<sup>西田 恭優</sup>西田 恭優，<sup>雄山 隆弘</sup>雄山 隆弘，<sup>今井 資</sup>今井 資，<sup>野田 智之</sup>野田 智之，<sup>榎 英樹</sup>榎 英樹

大垣市民病院脳神経外科

8. 家族性成長ホルモン産生下垂体腺腫の一例

○<sup>ヨシムラ ジュンイチ</sup>吉村 淳一，<sup>熊谷 駿介</sup>熊谷 駿介，<sup>阿部 英明</sup>阿部 英明，<sup>土屋 尚人</sup>土屋 尚人

長野赤十字病院脳神経外科

9. 広範型急性肺血栓塞栓症の血栓溶解療法後に発症した奇異性脳塞栓症の一例

○<sup>イノウエ ツバサ</sup>井上 翼<sup>1</sup>，<sup>劔持 博昭</sup>劔持 博昭<sup>1</sup>，<sup>橋本 宗明</sup>橋本 宗明<sup>1</sup>，<sup>根木 宏明</sup>根木 宏明<sup>2</sup>，<sup>佐藤 晴彦</sup>佐藤 晴彦<sup>1</sup>，<sup>山本 貴道</sup>山本 貴道<sup>1</sup>

<sup>1</sup>聖隷三方原病院脳神経外科，<sup>2</sup>浜松医科大学附属病院脳神経外科

## 10. 脳梗塞を再発した症候性内頸動脈狭窄症に対して急性期に CAS を施行した一例

○梅田 <sup>ウメダ ヒデト</sup> 秀人<sup>1</sup>, 松田 謙<sup>2</sup>, 野口 善之<sup>3</sup>

<sup>1</sup>医療法人林病院脳神経外科, <sup>2</sup>福井大学学術研究院医学系部門医学領域脳神経外科学分野,  
<sup>3</sup>中村病院脳神経外科

## 11. PICA involved type の破裂解離性脳動脈瘤に対する staged therapy: 迅速確実な止血、長期再発予防を目指した試み

○田邊 <sup>タナベ ジュン</sup> 淳, 中原 一郎, 松本 省二, 盛岡 潤, 橋本 哲也, 長谷部 朗子, 渡邊 定克,  
陶山 謙一郎, 稲田 周平

藤田医科大学医学部脳卒中科

## 12. 椎骨動脈解離による Opalski 症候群と進行性の呼吸障害を呈した一例

○木村 <sup>キムラ リョウケン</sup> 亮 堅, 吉川 陽文, 渡邊 卓也, 白神 俊祐, 林 康彦

金沢医科大学脳神経外科

## 13. 脳動脈瘤コイル塞栓術のカテーテルシェーピングにおける脳血管 3 Dimensional Computer Graphics の有用性

○望月 <sup>モチヅキ ユウイチ</sup> 悠一<sup>1</sup>, 根木 宏明<sup>1</sup>, 神尾 佳宣<sup>1</sup>, 小泉 慎一郎<sup>1</sup>, 中村 和正<sup>2</sup>,  
加瀬 裕貴<sup>3</sup>, 青木 徹<sup>3</sup>, 黒住 和彦<sup>1</sup>

<sup>1</sup>浜松医科大学脳神経外科, <sup>2</sup>浜松医科大学 次世代創造医工情報教育センター,  
<sup>3</sup>静岡大学 電子工学研究所

## 10:04~10:39 血管障害 2

---

座長：松尾 <sup>マツオ ナオキ</sup> 直樹 (愛知医科大学)

## 14. 片側舞踏運動で発症し、血行再建術後に改善がみられた高齢者のもやもや病の 1 例

○高田 <sup>タカタ ショウ</sup> 翔, 上出 智也, 筒井 泰史, 見崎 孝一, 中田 光俊

金沢大学脳神経外科

## 15. もやもや病に対する複合血行再建術の脳底動脈径への縮小効果

○浦<sup>ウラ</sup>綾仁<sup>アヤト</sup><sup>1</sup>, 山本 修輔<sup>2</sup>, 柏崎 大奈<sup>2</sup>, 堀 恵美子<sup>2</sup>, 秋岡 直樹<sup>2</sup>, 黒田 敏<sup>2</sup>

<sup>1</sup>富山大学附属病院卒後臨床研修センター, <sup>2</sup>富山大学附属病院脳神経外科

## 16. Area Target Bypass 法(ATB 法)による STA-MCA バイパス術の改善

○田中<sup>タナカ</sup>里樹<sup>リキ</sup><sup>1</sup>, 山田 康博<sup>1</sup>, 片山 朋佳<sup>2</sup>, 大久保 麻衣<sup>2</sup>, 佐々木 建人<sup>1</sup>, 田村 貴光<sup>1</sup>,  
小松 文成<sup>1</sup>, 加藤 庸子<sup>1</sup>

<sup>1</sup>藤田医科大学ばんだね病院脳神経外科, <sup>2</sup>藤田医科大学病院中央診療部 FNP 室

## 17. 若手がバイパス術を行うための当院における工夫

○山田<sup>ヤマダ</sup>悠介<sup>ユウスケ</sup>, 小野 秀明, 菊池 洋大, 川西 朗弥, 頼 友梨恵, 佐々木 佑太, 塩川 芳昭,  
谷島 健生, 田村 晃

富士脳障害研究所附属病院脳神経外科

## 18. ポナチニブ内服中に頭蓋内内頸動脈狭窄を来たし緊急 STA-MCA bypass 術を施行した慢性骨髄性白血病患者の1例

○佐々木<sup>ササキ</sup>望<sup>ノゾミ</sup>, 榎本 由貴子, 堀 貴光, 松原 博文, 江頭 裕介

岐阜大学脳神経外科

## 10:40~11:15 機能

---

座長：山本<sup>ヤマモト</sup>修輔<sup>シュウスケ</sup> (富山大学)

## 19. 皮質皮質間誘発電位併用下に左頭頂後頭葉離断術を行い言語機能を温存した一例

○小嶋<sup>コジマ</sup>大二郎<sup>ダイジロウ</sup><sup>1</sup>, 中江 俊介<sup>1</sup>, 公文 将備<sup>1</sup>, 知崎 慎司<sup>2</sup>, 宇田 武弘<sup>3</sup>, 廣瀬 雄一<sup>1</sup>

<sup>1</sup>藤田医科大学脳神経外科, <sup>2</sup>藤田医科大学臨床工学部,

<sup>3</sup>大阪公立大学大学院医学研究科脳神経外科学

## 20. 痙攣重積型二相性急性脳症後てんかんに全脳梁離断術を行った症例の術後経過と EEG-fMRI 上の変化

○伊藤 芳記<sup>1</sup>, 前澤 聡<sup>1</sup>, 光松 孝真<sup>2</sup>, 伊藤 祐史<sup>2</sup>, 種井 隆文<sup>1</sup>, 石崎 友崇<sup>1</sup>, 武藤 学<sup>1</sup>,  
橋田 美紀<sup>1</sup>, 夏目 淳<sup>2</sup>, 齋藤 竜太<sup>1</sup>

<sup>1</sup>名古屋大学脳神経外科, <sup>2</sup>名古屋大学小児科

## 21. Out of Body Experience を有した側頭頭頂後頭接合部の焦点てんかんの1例

○小川 博司<sup>1</sup>, 奥村 太郎, 橋口 充, 臼井 直敬

静岡てんかん・神経医療センター脳神経外科

## 22. REZ より遠位の血管圧迫が原因と考えられた非典型的顔面痙攣の1例

○山田 慎太郎<sup>1</sup>, 川尻 智士, 渡邊 晃史, 坪田 忠大, 大岩 美都妃, 四方 志昂, 赤澤 愛弓,  
山内 貴寛, 東野 芳史, 磯崎 誠, 松田 謙, 有島 英孝, 菊田 健一郎

福井大学学術研究院医学系部門医学領域脳神経外科学分野

## 23. 簡易型ポリソムノグラフィによる乳児軟骨無形成症における睡眠時無呼吸症候群の診断

○橋田 真之介<sup>1</sup>, 笹川 泰生<sup>1</sup>, 岡島 道子<sup>2</sup>, 中田 光俊<sup>1</sup>

<sup>1</sup>金沢大学脳神経外科, <sup>2</sup>金沢大学小児科

## 11:16~11:44 水頭症・シャント・ICP

---

座長：堀 貴光 (岐阜大学)

## 24. 慢性成人水頭症に対するV-Pシャント術とL-Pシャント術の術式選択

○山田 茂樹<sup>1</sup>, 山中 智康, 林 裕樹, 内田 充, 山田 紘史, 西川 祐介, 岡 雄一,  
谷川 元紀, 片野 広之, 間瀬 光人

名古屋市立大学医学部脳神経外科

## 25. 小脳出血脳室穿破における内視鏡血腫除去後の水頭症について

○杉 <sup>スギ ナオキ</sup>直記<sup>1</sup>, 渡邊 督<sup>1</sup>, 井面 利昂<sup>1</sup>, 阿藤 文徳<sup>1</sup>, 横田 麻央<sup>1</sup>, 宮地 茂<sup>2</sup>

<sup>1</sup>愛知医科大学病院脳神経外科, <sup>2</sup>愛知医科大学病院血管内治療センター

## 26. L-P シヤント術後の難治性硬膜下血腫に対し中硬膜動脈塞栓術が奏功した一例

○後藤 <sup>ゴトウ タケシ</sup> 越志, 戸塚 剛彰, 鶉飼 雄哉, 白坂 暢朗, 丸賀 庸平, 伊藤 圭佑, 安田 宗義

一宮西病院脳神経外科

## 27. 特発性頭蓋内圧亢進症に対して静脈洞ステントを留置した1例

○水野 <sup>ミスノ ショウヘイ</sup> 翔平, 川口 知己, 武田 紘輝, 平山 顕吾, 長田 泰広, 大塚 崇史, 中村 茂和,  
若林 健一

豊橋市民病院脳神経外科

ベスト座長賞・優秀論文賞 表彰式

【ベスト座長】

腫瘍4 <sup>キタノ ヨウタロウ</sup> 北野 詳太郎 先生（三重大学）

【優秀論文賞】

演題 7

「乳癌の頭蓋骨転移に関する臨床病理学的考察：脳転移との比較」

<sup>モリタ カズヤ</sup> 森田 一矢 先生（金沢大学）

演題 34

「脳神経外科手術のデジタルイラストレーション作成の有用性」

<sup>ツチヤ タカヒロ</sup> 土屋 貴裕 先生（富士脳障害研究所附属病院）

演題 52

「3mmの上位胸椎骨棘により脳髄液漏出症および前脊髄動脈解離によるくも膜下出血を生じた1例」

<sup>イノマタ ユウキ</sup> 猪俣 裕樹 先生（信州大学）

## 午後の部

12:00～13:00 ランチョンセミナー

---

座長：クロズミ カズヒコ黒住 和彦（浜松医科大学）

「血栓回収療法：

限界への挑戦と残された課題」

ヨシムラ シンイチ  
吉村 紳一

兵庫医科大学 脳神経外科 主任教授

共催：第一三共株式会社

13:10～13:40 スポンサーシップシンポジウム

---

座長：マセ ミツヒト間瀬 光人（名古屋市立大学）

「脳腫瘍摘出術における神経内視鏡の役割の変遷と  
今後の展望」

ハヤシ ヤスヒコ  
林 康彦

金沢医科大学 脳神経外科 教授

共催：エーザイ株式会社

座長：<sup>ナンバ ヒロキ</sup>難波 宏樹（JA 静岡厚生連遠州病院）

## 「脳神経外科医として 40 年 ー若い人達へのメッセージー」

<sup>イワマ トオル</sup>岩間 亨

岐阜市民病院 事業管理者 ・ 岐阜大学 脳神経外科 名誉教授

14:15～14:25 社員総会 （※参加者は同階 44 会議室にご移動ください。）

---

14:30～14:58 腫瘍 3

---

座長：<sup>ナカエ シュンスケ</sup>中江 俊介（藤田医科大学）

### 28. 当院にて膠芽腫に対してパンプロリズマブを使用した 3 例の臨床経過

<sup>シミズ ヒロキ</sup>○清水 大輝，大岡 史治，本村 和也，山口 純矢，前田 紗知，木部 祐士，滝戸 悠平，  
齋藤 竜太

名古屋大学脳神経外科

### 29. 半球性に局在する H3K27-altered の悪性神経膠腫の一例

<sup>ナカムラ トモヒロ</sup>○仲村 友博<sup>1</sup>，中戸川 裕一<sup>1</sup>，波多野 敬介<sup>2</sup>，佐藤 史崇<sup>1</sup>，川路 博史<sup>1</sup>，荒川 朋弥<sup>1</sup>，  
林 正孝<sup>1</sup>，山添 知宏<sup>1</sup>，藤本 礼尚<sup>2</sup>，稲永 親憲<sup>1</sup>

<sup>1</sup>総合病院聖隷浜松病院脳神経外科，<sup>2</sup>聖隷浜松病院てんかんセンター



### 30. 画像での鑑別が困難であった多中心性神経膠腫の1例

○川崎 智弘<sup>カワサキ トモヒロ</sup>, 谷川原 徹哉, 玉川 紀之, 松田 章秀, 岩間 亨

岐阜市民病院脳神経外科

### 31. 三重がん(膠芽腫、乳癌、軟部腫瘍)の一例

○大賀 勇範<sup>オオガ タケノリ</sup><sup>1</sup>, 石垣 共基<sup>1</sup>, 矢合 哲士<sup>1</sup>, 山中 拓也<sup>1</sup>, 佐野 貴則<sup>1</sup>, 種村 浩<sup>1</sup>, 宮 史卓<sup>1</sup>,  
谷口 正益<sup>2</sup>

<sup>1</sup>伊勢赤十字病院脳卒中センター脳神経外科, <sup>2</sup>伊勢赤十字病院腫瘍内科

## 14:59~15:27 腫瘍4

---

座長：大岡 史治<sup>オオオカ フミハル</sup> (名古屋大学)

### 32. 腫瘍内出血で発症した小児四丘体部 rosette-forming glioneural tumor の1例

○西脇 崇裕貴<sup>ニシワキ タカユキ</sup>, 大江 直行, 庄田 健二, 佐々木 望, 山田 哲也, 中山 則之

岐阜大学脳神経外科

### 33. 動眼神経麻痺を呈した悪性リンパ腫による癌性ニューロパチーの1例

○深見 真之介<sup>フカミ シンノスケ</sup><sup>1</sup>, 鳥飼 武司<sup>1</sup>, 數田 知之<sup>2</sup>

<sup>1</sup>中東遠総合医療センター 脳神経外科, <sup>2</sup>中東遠総合医療センター 脳神経内科

### 34. 頭蓋に発生した sclerosing epithelioid fibrosarcoma (SEF) の一例

○久保 裕昭<sup>クボ ヒロアキ</sup>, 波多野 寿, 服部 健一, 藤谷 繁, 真宮 崇, 廣瀬 俊明

日本赤十字社愛知医療センター名古屋第一病院脳神経外科

### 35. 頭蓋内に原発した CIC 再構成腫瘍の一例

○<sup>ゴトウ トモヤ</sup>後藤 智哉, 加野 貴久, 太田 圭祐, 高橋 郁夫, 片岡 弘匡, 玉利 洋介, 関 俊樹,  
三宅 富之

安城更生病院脳神経外科

### 15:28~16:03 血管障害 3

---

座長：<sup>カミデ トモヤ</sup>上出 智也（金沢大学）

### 36. テント上破裂脳動脈瘤手術のクリップアプライ中に一過性の心停止を来した一例

○<sup>コウケン ユフタ</sup>瀨瀨 雄太, 住友 正樹, 河村 彰乃, 後藤 智哉, 安藤 祐人, 立花 栄二

豊田厚生病院脳神経外科

### 37. 併存した脳動静脈奇形と脳動脈瘤が同時に破裂したと考えられた一例

○<sup>ヤマモト リキヨシ</sup>山本 力義, 村上 哲彦, 野村 悠一, 岡 直樹, 石澤 錠二, 郭 泰彦

朝日大学病院脳神経外科

### 38. 脳動脈瘤クリップの角度調整のための意思伝達における回転挙動を表す用語の有用性

○<sup>ヤマムラ ヤスヒロ</sup>山村 泰弘<sup>1</sup>, 井上 翼<sup>2</sup>, 松井 秀介<sup>1</sup>

<sup>1</sup>焼津市立総合病院脳神経外科, <sup>2</sup>聖隷三方原病院脳神経外科

### 39. 部分血栓化巨大内頸動脈瘤に対する Flow Diverter 留置後も増大を止められず high flow bypass 術を要した 1 例

○<sup>アトウ フミノリ</sup>阿藤 文徳<sup>1</sup>, 川口 礼雄<sup>1</sup>, 岩味 健一郎<sup>1</sup>, 杉 直記<sup>1</sup>, 井面 利昂<sup>1</sup>, 横田 麻央<sup>1</sup>,  
猪奥 徹也<sup>1</sup>, 松尾 直樹<sup>1</sup>, 大島 共貴<sup>2</sup>, 渡邊 督<sup>1</sup>, 宮地 茂<sup>1</sup>

<sup>1</sup>愛知医科大学脳神経外科, <sup>2</sup>愛知医科大学脳血管内治療センター

#### 40. ハイブリッド手術で超選択的 ICG 血管造影を利用し内視鏡下離断術を施行した頸静脈孔硬膜動静脈瘻の1例

○飯沼 千博<sup>1</sup>, 錦古里 武志<sup>1</sup>, 滝戸 悠平<sup>2</sup>, 佐藤 祐介<sup>1</sup>, 中野 瑞生<sup>3</sup>, 山本 俊<sup>2</sup>

<sup>1</sup>岡崎市民病院脳神経外科, <sup>2</sup>名古屋大学脳神経外科, <sup>3</sup>静岡済生会総合病院脳神経外科

### 16:04~16:39 血管障害 4

---

座長：岡田 健<sup>オカダ タケシ</sup> (三重大学)

#### 41. Trousseau 症候群に合併する頸動脈浮遊血栓を外科摘出した一例

○榑原 悠斗, 出村 光一郎, 大沢 知士, 山本 光晴

豊川市民病院脳神経外科

#### 42. 血栓回収術に難渋した潰瘍性大腸炎合併脳梗塞の一例

○鶴飼 雄哉, 伊藤 圭佑, 後藤 起志, 白坂 暢朗, 戸塚 剛彰, 丸賀 庸平, 安田 宗義

一宮西病院脳神経外科

#### 43. ICAD related LV0 に対する stent retriever angioplasty

○中井 亨, 亀井 裕介, 梅田 靖之, 寺島 美生, 山本 篤志

三重県立総合医療センター脳神経外科

#### 44. 1歳児に対して、機械的血栓回収術により再開通を得た一例

○道場 浩平<sup>1</sup>, 前田 憲幸<sup>1</sup>, 高須 俊太郎<sup>1</sup>, 竹本 将也<sup>1</sup>, 秋 禎樹<sup>1</sup>, 池澤 瑞香<sup>1</sup>,

左合 史拓<sup>1</sup>, 寺野 瑞希<sup>1</sup>, 池田 公<sup>1</sup>, 吉田 修一郎<sup>2</sup>, 佐藤 純<sup>2</sup>

<sup>1</sup>JCHO 中京病院脳神経外科, <sup>2</sup>JCHO 中京病院小児循環器科

#### 45. SAH で発症しマイクロカテーテル誘導にて血栓化した perimedullary AVF の1例

○岩田 卓士<sup>1</sup>, 打田 淳<sup>2</sup>, 石田 宗紀<sup>1</sup>, 帝釋 敦仁<sup>1</sup>, 柴田 広海<sup>1</sup>, 大野 貴之<sup>1</sup>, 相原 徳孝<sup>1</sup>

<sup>1</sup>名古屋市立大学医学部附属東部医療センター脳神経外科, <sup>2</sup>あま市民病院脳神経外科

46. アスペルギルス脳膿瘍に対し経鼻開頭同時膿瘍摘出術を施行した一例

○加藤<sup>カトウ</sup>信靖<sup>ノブヤス</sup>，石川 隆之，永谷 哲也，荒木 芳生，磯澤 佑一郎，酒井 洋輔，渡邊 亨，  
塚田 哲也，坂本 悠介，関 行雄

日本赤十字社愛知医療センター名古屋第二病院脳神経外科

47. *Abiotrophia defectiva*による感染性脳動脈瘤破裂の一例

○徳永<sup>トクナガ</sup>真也<sup>シンヤ</sup>，宮腰 明典，山下 智之，足立 拓優，新井 大輔，川那辺 吉文，  
佐藤 宰

静岡県立総合病院脳神経外科

48. 右下側臥位手術後に右顎下腺に生じた anasthesia mumps の一例

○近藤<sup>コンドウ</sup>優美<sup>ユウミ</sup>，玉井 翔，橋田 真之介，田中 慎吾，中田 光俊

金沢大学脳神経外科

49. 露出した頭蓋骨固定プレートの直下に表皮組織がみられた1例

○黒野<sup>クロノ</sup>嵩矢<sup>シユウヤ</sup>，和田 健太郎，安村 恒央，岡田 健，遠藤 乙音，藤井 健太郎，  
平山 暄土，板垣 由宇也

愛知県厚生連海南病院脳神経外科

50. スパイナルドレナージの合併症軽減を目的とした簡便な皮下トンネル作成法

○野呂<sup>ノロ</sup>朱里<sup>アカリ</sup><sup>1</sup>，芝 真人<sup>1</sup>，宮崎 敬大<sup>1</sup>，市川 尚己<sup>1</sup>，水野 正喜<sup>2</sup>，荒木 朋浩<sup>1</sup>

<sup>1</sup>鈴鹿回生病院脳神経外科，<sup>2</sup>三重大学大学院医学系研究科脳神経外科学

### 51. 良好な転機を得た頭部銃創患者の一例

○水谷<sup>ミスタニ</sup>尚史<sup>ヒサシ</sup><sup>1</sup>, 中林 規容<sup>1</sup>, 相見 有理<sup>1</sup>, 吉田 光宏<sup>1</sup>, 石田 衛<sup>1</sup>, 木全 将之<sup>1</sup>, 篠田 諭<sup>1</sup>,  
伊藤 八峯<sup>2</sup>

<sup>1</sup>市立四日市病院脳神経外科, <sup>2</sup>菰野厚生病院脳神経外科

### 52. 幼児の竹串による穿通性頭部外傷の一例

○森田<sup>モリタ</sup>一矢<sup>カズヤ</sup>, 宇野 豪洋, 河原 庸介, 内山 尚之, 林 裕

石川県立中央病院脳神経外科

### 53. 外傷性咽頭後間隙血腫に対して経動脈的塞栓術を施行した一例

○佐久間<sup>サクマ</sup>貴史<sup>タカシ</sup><sup>1</sup>, 錦古里 武志<sup>2</sup>

<sup>1</sup>医仁会さくら総合病院脳神経外科, <sup>2</sup>岡崎市民病院脳神経外科

### 54. 内頸動脈 supraclinoid segment の偽性動脈瘤と direct CCF を合併した頭部外傷の一例

○堀内<sup>ホリウチ</sup>康孝<sup>ヤスタカ</sup>, 西川 拓文, 伊藤 翔太, 市川 智教, 後藤 芙希, 北野 詳太郎, 岡田 健,  
藤本 昌志, 毛利 元信, 安田 竜太, 畑崎 聖二, 当麻 直樹, 鈴木 秀謙

三重大学大学院医学系研究科脳神経外科学

### 55. 再発を繰り返す慢性硬膜下血腫に対する中硬膜動脈塞栓術の経験

○若子<sup>ワカコ</sup>哲<sup>アキラ</sup><sup>1</sup>, 大見 達夫<sup>1</sup>, 山城 慧<sup>1</sup>, 東口 彩映子<sup>1</sup>, 定藤 章代<sup>2</sup>, 早川 基治<sup>1</sup>

<sup>1</sup>藤田医科大学 岡崎医療センター脳神経外科, <sup>2</sup>藤田医科大学医学部脳神経外科

17:51～17:55 次回会長挨拶

---

キクタ ケンイチロウ  
菊田 健一郎（福井大学）

17:55～18:00 閉会の挨拶

---

クロズミ カズヒコ  
黒住 和彦（浜松医科大学）