

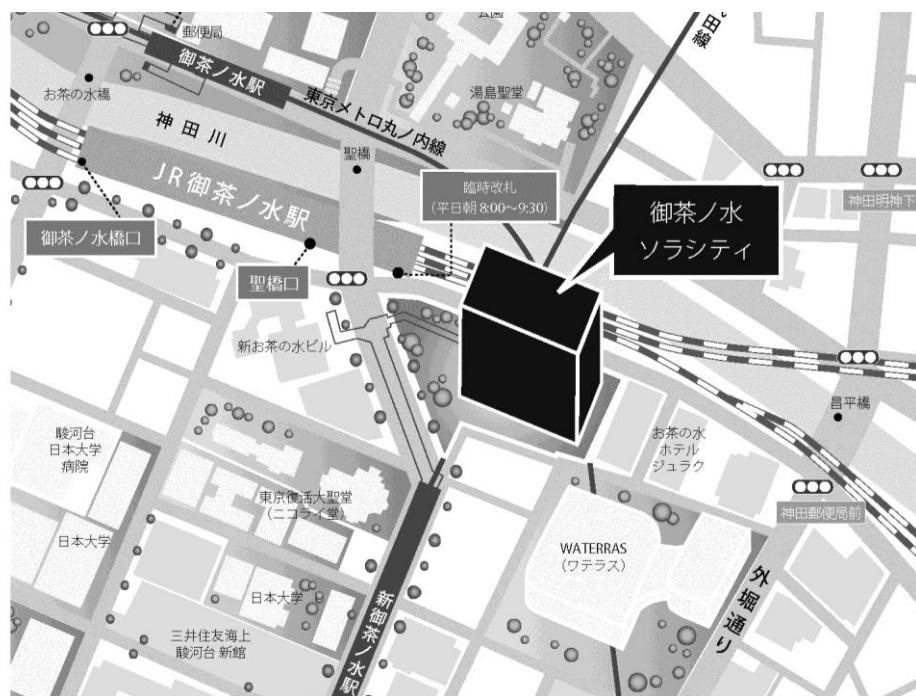
第134回 一般社団法人日本脳神経外科学会 関東支部学術集会

日時：平成29年12月16日(土) 9:00~16:20

会場：ソラシティ カンファレンスセンター
〒101-0062 東京都千代田区 神田駿河台 4-6 御茶ノ水ソラシティ 1・2F
TEL:03-6206-4855

会長：田中 雄一郎 (聖マリアンナ医科大学 脳神経外科)

<http://solacity.jp/cc/access/>



◎最寄駅

JR中央線・総武線 「御茶ノ水」駅 聖橋口から徒歩1分
東京メトロ千代田線 「新御茶ノ水」駅 B2出口【直結】
東京メトロ丸ノ内線 「御茶ノ水」駅 出口1から徒歩4分
都営地下鉄新宿線 「小川町」駅 B3出口から徒歩6分

演者の方へ

- ・発表時間：発表5分 討論2分
 - ・発表形式：PCプロジェクター1面
 - ・ご発表データはご自身のPC、もしくはUSBメモリーでお持ちください。
 - ・動画をご使用の場合およびMacintoshをご使用の場合は、必ずご自身のPCをお持ちください。
 - ・ご発表データは、WindowsのPowerPointで再生可能な形式として、ファイル名は「演題番号_お名前」としてください。
 - ・プロジェクターとの接続はミニD-SUB15ピン端子となります。これ以外の外部モニター出力端子の場合は、各自で変換アダプタをご準備ください。
- ◆ 学会参加費：2,000円(当日会場でお支払ください)
脳神経外科学会会員証カードによるクレジット登録が可能です。
- ◆ ランチョンセミナー 12:00～13:00
※昼食をご用意いたしておりますが、数に限りがありますことをご了承ください。
- ◆ 支部理事会：15:00～ 「Terrace Room」(2F)にて開催いたします。
役員の先生方のご出席をよろしく願いいたします。
- ◆ 安全講習、FD講習はございません。

一般社団法人日本脳神経外科学会関東支部会ホームページ(<http://square.umin.ac.jp/jnsksb/>)より、プログラムと抄録集がダウンロードできます。

<ご案内>

一般社団法人日本脳神経外科学会第76回学術総会(名古屋)時に収録いたしました動画、「データベース委員会企画 緊急報告会 NCD に代わる脳神経外科独自の新データベース稼働」を会場(受付近辺)にて上映いたします。
平成30年1月より登録開始となりますので、この機会に是非ご視聴ください。

日程表

	A会場 (ソラシティホール EAST)	B会場 (ソラシティホール WEST)
8:30	8:30～15:30 参加受付・PC受付	
	開会挨拶	
9:00	9:05～9:45 A1-1～A1-4 嚢状動脈瘤	9:05～9:50 B1-1～B1-5 Germinoma・Glioma
10:00	9:45～10:30 A2-1～A2-5 特殊動脈瘤	9:50～10:30 B2-1～B2-4 悪性脳腫瘍
11:00	10:30～11:10 A3-1～A3-4 頭蓋内出血	10:30～11:15 B3-1～B3-5 脳腫瘍
	11:10～11:55 A4-1～A4-5 脳虚血	11:15～12:00 B4-1～B4-5 後頭蓋窩病変
12:00	12:00～13:00 ランチョンセミナー 1 共催:日本ストライカー株式会社	12:00～13:00 ランチョンセミナー 2 共催:エーザイ株式会社
13:00	13:00～13:40 A5-1～A5-4 静脈洞病変	13:00～13:40 B5-1～B5-4 肉芽腫
14:00	13:40～14:25 A6-1～A6-5 頭部外傷	13:40～14:25 B6-1～B6-5 頭蓋骨
15:00	14:25～15:05 A7-1～A7-4 奇形・水頭症・てんかん	14:25～15:10 B7-1～B7-5 感染症
	15:05～15:50 A8-1～A8-5 三叉神経痛	15:10～15:55 B8-1～B8-5 手技
16:00	15:50～16:20 A9-1～A9-4 脊椎・脊髄病変	
	閉会挨拶	
17:00		

■ 開会挨拶

9:00～9:05

■ A1: 嚢状動脈瘤

9:05～9:45

座長：石川 達也（東京女子医科大学脳神経外科）

- A1-1 1年の経過で急速な増大を認め、破裂に至った中大脳動脈瘤の一例
土浦協同病院脳神経外科 折原 あすみ
- A1-2 重症くも膜下出血で発症した血腫を伴う中大脳動脈瘤に対してコイル塞栓術を行い、良好な転帰を得た高齢者の一例
日本赤十字社医療センター脳神経外科 縄手 祥平
- A1-3 Modified minisphenoidal approach—低侵襲開頭clipping術の1例—
社会医療法人財団石心会 埼玉石心会病院脳神経外科 都築 伸介
- A1-4 Horizontal stent techniqueを用いた脳動脈瘤コイル塞栓術5年後にステントの高度狭窄を呈した1症例
獨協医科大学越谷病院脳神経外科 藤井 淑子

■ A2: 特殊動脈瘤

9:45～10:30

座長：堀口 崇（慶應義塾大学医学部脳神経外科）

- A2-1 緊急CASの1か月後テント留置部に発生した巨大仮性動脈瘤の1例
日本医科大学千葉北総病院脳神経センター 山田 敏雅
- A2-2 アプローチの選択に苦慮した破裂後大脳動脈紡錘状動脈瘤の1例
名戸ヶ谷病院脳神経外科 井上 靖章
- A2-3 聴神経鞘腫に対するガンマナイフ治療長期経過後に急速増大した前下小脳動脈仮性動脈瘤による顔面神経麻痺を呈した1例
東京大学医学部脳神経外科 梅川 元之
- A2-4 治療方針変更を余儀なくされた椎骨動脈解離性動脈瘤破裂の1例
東京都立墨東病院脳神経外科 大垣 恒太郎
- A2-5 くも膜下出血9日後に同定し得た前大脳動脈A1 segment解離性動脈瘤の1例
武蔵野赤十字病院脳神経外科 青山 二郎

■ A3: 頭蓋内出血

10:30～11:10

座長：徳重 一雄（埼玉石心会病院脳神経外科）

- A3-1 血管内治療後の多発微小出血の1例
国立国際医療研究センター病院脳神経外科 野田 龍一
- A3-2 脳内出血で発症したcortical vein thrombosisの1例
東海大学医学部脳神経外科 横田 和馬
- A3-3 既往症としてのvon Willebrand病の情報伝達欠落によって治療に難渋した非外傷性急性硬膜下血腫の1例
北里大学医学部脳神経外科 小泉 寛之
- A3-4 皮質下出血との関連を疑った乳癌硬膜転移の1例
青梅市立総合病院脳神経外科 藤井 照子

■ A4:脳虚血

11:10～11:55

座長：亦野 文宏（日本医科大学千葉北総病院脳神経外科）

- A4-1 冠動脈撮影後に発症したposterior reversible encephalopathy syndromeの1例
済生会横浜市南部病院脳神経外科 内野 圭
- A4-2 舞踏病様運動にて発症した成人 もやもや病の1例
日本医科大学武蔵小杉病院脳神経外科 立山 幸次郎
- A4-3 突然の頭痛で発症した可逆性脳血管攣縮症候群の一例
地域医療振興協会 東京ベイ・浦安市川医療センター 黒羽 真砂恵
- A4-4 経食道心エコーで塞栓前後に左房内血栓が確認できた急性期心原性脳梗塞の1例
筑波記念病院脳神経外科 赤星 南
- A4-5 MCAおよび両側ACA領域虚血症例に対しSTA-MCA bypass+STA-RA-A3 bypass が著効した一例
東京女子医科大学附属八千代医療センター脳神経外科 高野 裕樹

■ ランチョンセミナー 1

12:00～13:00

座長：寺田 友昭（昭和大学藤が丘病院 脳神経外科）

- LS1-1 知っておくべき急性期脳梗塞再開通療法 ～第一術者に求められる知識と技術～
西湘病院 竹内 昌孝
- LS1-2 脳動脈瘤血管内治療必携 ～専門医が持つべき技術の引き出し～
埼玉石心会病院 近藤 竜史
- 共催：日本ストライカー株式会社

■ A5:静脈洞病変

13:00～13:40

座長：キッティボン・スィーワッタナクン（東海大学医学部脳神経外科）

- A5-1 潰瘍性大腸炎に抗リン脂質抗体症候群を合併し、脳静脈洞血栓症を発症した一例
順天堂大学医学部附属練馬病院脳神経外科 植木 泰仁
- A5-2 動脈塞栓症の約一年後に静脈洞血栓症を合併し、高ホモシステイン血症を認めた若年性脳梗塞の一例
埼玉医科大学総合医療センター脳神経外科 平田 操
- A5-3 Sinus plastyにより認知障害が改善した硬膜動静脈瘻(Cognard type D)の1例:皮質静脈逆流を伴わない症例に対する治療適応
鹿沼脳神経外科 坂田 洋之
- A5-4 自動釘打ち機により上矢状静脈洞を貫通した穿通性頭部外傷の一例
杏林大学医学部脳神経外科 山田 健

■ A6:頭部外傷

13:40~14:25

座長：宮田 昭宏（千葉県救急医療センター脳神経外科）

- A6-1 ゴルフボールによる頭蓋骨骨折を伴わない脳挫傷の一例
帝京大学ちば総合医療センター脳神経外科 富岡 亜梨沙
- A6-2 アルコール摂取後の反射性失神が原因と思われる頭部外傷の1症例
聖マリアンナ医科大学東横病院脳卒中センター脳神経外科 小野 元
- A6-3 透析患者に合併した石灰化慢性硬膜下血腫の一例
日本大学医学部脳神経外科 森 史
- A6-4 亜急性期に急激な症状悪化を来し開頭血腫除去術を要した急性硬膜下血腫の2例
東京女子医科大学東医療センター脳神経外科 今里 大介
- A6-5 減圧開頭術後に対側頭蓋内血腫が増大した重傷頭部外傷の一例
深谷赤十字病院脳神経外科 遠藤 昌亨

■ A7:奇形・水頭症・てんかん

14:25~15:05

座長：井原 哲（東京都立小児総合医療センター脳神経外科）

- A7-1 脳底動脈や小脳皮質動脈に合流しないPrimitive Trigeminal Artery
慶應義塾大学医学部脳神経外科 小池 和成
- A7-2 VA shuntが奏功したシャント不全の1例
東邦大学医学部医学科脳神経外科学講座（佐倉） 寺園 明
- A7-3 出生時脳室内出血に伴う水頭症に対してVAシャント留置が奏功した成人症例
横浜市立大学大学院医学研究科脳神経外科学 五林 優子
- A7-4 胚芽異形成性神経上皮腫瘍(DNT)に対し、外科的摘出術にて側頭葉てんかんが消失した一例
千葉徳洲会病院脳神経外科 鈴木 遼

■ A8:三叉神経痛

15:05~15:50

座長：清水 暢裕（関東脳神経外科病院脳神経外科）

- A8-1 三叉神経痛手術後13年目に同側の片側顔面痙攣を発症した一例
埼玉医科大学病院脳神経外科 栢原 智道
- A8-2 内耳孔のdrillingを要した三叉神経痛の1例
石岡循環器科脳神経外科病院 大島 幸亮
- A8-3 AVMによる三叉神経痛に対して放射線治療を行い、13年後に再発した三叉神経痛の1例
横浜栄共済病院脳卒中診療科・脳神経外科 谷口 凜太郎
- A8-4 三叉神経痛で発症した大きな錐体斜台海綿静脈洞部の髄膜腫の1例
森山記念病院脳神経外科 佐々木 裕亮
- A8-5 三叉神経痛で発症したHigh Grade Gliomaの一例
群馬大学医学部脳神経外科 向田 直人

■ A9: 脊椎・脊髄病変

15:50～16:20

座長：張 漢秀（埼玉大学総合医療センター脳神経外科）

- A9-1 Dorsal arachnoid webと診断した1例
東邦大学医療センター大橋病院脳神経外科 藤田 聡
- A9-2 頸部脊柱管狭窄部位近傍に脊髄梗塞を発症し、急性期椎弓形成術を施行した一例
横須賀共済病院脳神経外科 野田 尚志
- A9-3 前方および後方アプローチで治療した頸椎硬膜外膿瘍の一例
厚木市立病院脳神経外科 藤田 周佑
- A9-4 脊柱管外伸展を呈した頸髄髄膜腫の一例
大森赤十字病院脳神経外科 小田 彩加

■ 閉会挨拶

16:20～

■ B1: Germinoma・Glioma

9:05～9:50

座長：宮北 康二（国立がん研究センター中央病院脳脊髄腫瘍科）

- B1-1 認知症と汎下垂体機能低下にて発症した成人germinomaの1例
東京医科大学脳神経外科 須田 智裕
- B1-2 経過観察中に自然退縮を来した松果体germinomaの1例
防衛医科大学校脳神経外科 奥澤 惇
- B1-3 側頭葉および副咽頭間隙へ進展したGerminomaの一例
筑波大学附属病院 坂倉 和樹
- B1-4 頭蓋内圧亢進症に続き短期間で広範な髄膜膠腫症へ進展した神経膠芽腫の1例
順天堂大学医学部附属浦安病院脳神経外科 宮原 怜
- B1-5 Diffuse midline glioma H3K27Mの一例
順天堂大学医学部脳神経外科 上田 哲也

■ B2: 悪性脳腫瘍

9:50～10:30

座長：立石 健佑（横浜市立大学脳神経外科）

- B2-1 多発肺転移を認めた成人トルコ鞍部AT/RTの一例
山梨大学医学部脳神経外科 福田 憲人
- B2-2 Dysembryoplastic neuroepithelial tumorとRosette-forming glioneuronal tumorの病理形態が混在し増大播種した症例
自治医科大学脳神経外科 永山 理恵
- B2-3 急速に再増大した小児頭蓋内原発肉腫の一例
聖マリアンナ医科大学脳神経外科 神野 崇生
- B2-4 肺癌・転移性脳腫瘍術後に進行性多巣性白質脳症を合併した一例
東京医科大学茨城医療センター脳神経外科 横山 智哉

■ B3: 脳腫瘍

10:30～11:15

座長：高砂 浩史（聖マリアンナ医科大学脳神経外科）

- B3-1 生検術にてlow-grade PCNSLが疑われた1例
東邦大学医療センター大森病院 小此木 信一
- B3-2 頭痛及び視力障害が急速に進行し側脳室周囲腫瘍が疑われた一例
東京労災病院脳神経外科 小田 侑一
- B3-3 髄液鼻漏で発症した斜台部脊索腫の一例
東京医科歯科大学脳神経外科 氏川 彩
- B3-4 トルコ鞍部原発軟骨様脊索腫の一例
聖マリアンナ医科大学横浜市西部病院脳神経外科 池田 哲也
- B3-5 Endoscopic occipital transtentorial approachを行なったepithelioid glioblastoma の一例
帝京大学医学部脳神経外科/下垂体・内視鏡手術センター 大山 健一

■ B4:後頭蓋窩病変

11:15~12:00

座長：清水 暁（横浜市立脳卒中・神経脊椎センター脳神経外科）

- B4-1 神経線維腫症(特型)に合併した中脳腫瘍の1例
埼玉医科大学国際医療センター脳神経外科 三宅 勇平
- B4-2 妊娠27週に合併した症候性小脳血管芽腫の1例
東京慈恵会医科大学脳神経外科 成清 道久
- B4-3 治療介入時期の決定に難渋した脳幹部海綿状血管腫の三例
足利赤十字病院脳神経外科 今井 亮太郎
- B4-4 Cisterna magnaの副神経発生神経鞘腫に対する1手術例
横浜南共済病院脳神経外科 三宅 茂太
- B4-5 後頭蓋窩髄外に発生し多彩な組織像を呈した血管腫の1例
町田市民病院脳神経外科 小林 敦

■ ランチョンセミナー 2

12:00~13:00

座長：大塩 恒太郎（聖マリアンナ医科大学脳神経外科）

- LS2 脳神経外科医が巻き込まれるかもしれない法的問題 -てんかんと認知症を中心に-
聖マリアンナ医科大学脳神経外科 太組 一郎

共催:エーザイ株式会社

■ B5:肉芽腫

13:00~13:40

座長：佐藤 澄人（北里大学医学部脳神経外科）

- B5-1 開頭生検で確定診断しえた基礎疾患を有さない真菌肉芽腫症の1例
防衛医科大学校脳神経外科 田邊 宜昭
- B5-2 被殻出血を契機に好酸球性多発血管炎性肉芽腫症の診断に至った一例
東京北医療センター 林 志保里
- B5-3 痙攣発作で発症したANCA関連の脳内肉芽種性病変の一症例
東京医科大学八王子医療センター脳神経外科 須長 正貴
- B5-4 第一頸椎に発生したランゲルハンス細胞組織球症の一治験例
埼玉県立小児医療センター脳神経外科 青木 宏之

■ B6:頭蓋骨

13:40~14:25

座長：中嶋 剛（自治医科大学脳神経外科）

- B6-1 開頭血腫除去後に開頭部硬膜に発生したと考えられた硬膜動静脈瘻の1例
医療法人社団KNI北原国際病院脳神経外科 藤原 廉
- B6-2 硬膜外浸潤、骨浸潤を来した放射線誘発性膠肉腫の一例
千葉大学医学部脳神経外科 須田 泉
- B6-3 画像検査で骨肉腫が疑われたintraosseous meningiomaの一例
海老名総合病院脳神経外科 丹羽 章浩
- B6-4 手術を契機に診断し得た甲状腺癌原発の転移性頭蓋骨腫瘍の1例
東京医療センター脳神経外科 松井 悠輔
- B6-5 橈骨動脈穿通枝皮弁を用いた頭皮欠損形成術
JR東京総合病院脳神経外科 池田 律子

■ B7:感染症

14:25～15:10

座長：三枝 邦康（東京ベイ浦安市川医療センター脳神経外科）

- B7-1 激しい頭痛で発症した肺炎の一例
茨城西南医療センター病院脳神経外科 荒木 孝太
- B7-2 脳梗塞で発症した梅毒の一例
八潮中央総合病院 長野 由布
- B7-3 結核性髄膜炎に伴う水頭症に対する外科的治療のタイミングについて
都立小児総合医療センター脳神経外科 飯島 綾子
- B7-4 細菌性髄膜炎に合併した皮質下出血を伴うvasospasmと治療
草加市立病院脳神経外科 高橋 暁
- B7-5 治療に難渋した脳膿瘍の一例
川崎市立多摩病院脳神経外科(指定管理者 学校法人聖マリアンナ医科大学) 川口 公悠樹

■ B8:手技

15:10～15:55

座長：橋本 孝朗（東京医科大学脳神経外科）

- B8-1 右総頸動脈閉塞症に対し、心臓外科と合同でCEAを施行した1例
東京都立多摩総合医療センター脳神経外科 鈴木 良介
- B8-2 中大脳動脈急性閉塞に対して血栓回収療法施行前後の脳血液量の比較
東京都立広尾病院脳神経外科 吉田 賢作
- B8-3 左下葉切除後脳塞栓に対し血管内治療によって再開通を得られた一例
NTT東日本関東病院脳神経外科 重枝 諒太
- B8-4 術前塞栓が有用であった巨大鞍結節部髄膜腫の一例
昭和大学藤が丘病院脳神経外科 西山 徹
- B8-5 乳児悪性脳腫瘍再発に対する全身麻酔下ガンマナイフ治療を行った一例
東京女子医科大学脳神経外科 中村 彰一